Enciclopedia Médico-Quirúrgica – E – 46-185 (2004)

Dacriocistorrinostomía endoscópica

P Klap
JA Bernard
M Cohen
V Ameline
D Schapiro
F Heran

Resumen. – *La dacriocistorrinostomía (DCR) endoscópica permite restablecer la comunicación entre las vías lagrimales y las fosas nasales por vía endonasal, sin incisión de la piel. La indicación quirúrgica debe ser establecida por el oftalmólogo, decidiéndose la modalidad quirúrgica según el examen rinológico y el diagnóstico por imágenes, representado principalmente por la tomografía computarizada de las vías lagrimales. Sin embargo, los métodos endoscópicos deben respetar obligatoriamente los tres principios quirúrgicos clásicos de la DCR: respeto de la bomba lagrimal, creación de una nueva comunicación lo más amplia posible entre las vías lagrimales y la fosa nasal y la abertura de un ostium centrado sobre el conducto de unión.*

La DCR endonasal por videoendoscopia tiende a sustituir, cada vez más, a la vía externa ya que se obtiene prácticamente la misma tasa de éxito; pero además, permite una rápida curación, gracias al control visual permanente, con ausencia casi absoluta de hemorragia y, sobre todo, sin cicatriz cutánea.

Desde hace unos quince años han aparecido nuevas técnicas: la DCR con láser (por vía transcanalicular, endonasal o combinada), las endoprótesis e intervenciones por microendoscopia endocanalicular. Por el momento, estas técnicas no han demostrado la estabilidad de sus resultados.

© 2004 Elsevier SAS, París. Todos los derechos reservados.

Palabras clave: *dacriocistorrinostomía endonasal, dacriocistorrinostomía con láser, endoprótesis, balones, TC de vías lagrimales, dacriocistitis, epífora.*

Introducción

La dacriocistorrinostomía (DCR) es una intervención que restablece la comunicación entre las vías lagrimales y las fosas nasales, cuando ésta ha sido interrumpida por un proceso patológico o traumático. Durante el siglo pasado se describió un gran número de procedimientos quirúrgicos, y la DCR por vía externa, puesta a punto por Dupuy-Dutemps y Bourget en Francia (1921), Ohm en Alemania (1921) y Toti en Italia (1904), se impuso como una intervención excelente y perfectamente codificada. Permite obtener entre un 90 y un 95% de resultados satisfactorios en cuanto a la epífora (si los canales están sanos) y prácticamente el 100% en lo que se refiere a la infección. Sin embargo, dos décadas después la vía externa tiende a ser sustituida por la vía de acceso endonasal bajo control endoscópico, que permite una curación más rápida y sin cicatriz cutánea. Además, permite tratar mejor los fracasos de la DCR que la vía externa, ya que el control visual permanente y la ausencia casi total de hemorragia aseguran mejor el control anatómico.

El saco lagrimal y el conducto lagrimonasal se sitúan respectivamente junto y dentro del muro orbitonasal, constituyendo por tanto un órgano «frontera». A lo largo de estos últimos veinte años, la colaboración entre otorrinolaringólogos y oftalmólogos ha permitido mejorar regularmente la técnica de la DCR endonasal [1, 16, 34, 43].

También se describen otras técnicas nuevas que han sido propuestas por vía endoscópica y/o endocanalicular.

Criterios de indicación quirúrgica

Las indicaciones quirúrgicas dependen de la etiología de la afección lagrimal, que se debe analizar con precisión, así como de las características del paciente. Las anomalías de excreción de las vías lagrimales se traducen en la mayoría de los casos por epífora, con o sin infección secundaria, y que generalmente está producida por un obstáculo cuyo origen es preciso localizar.

***Patrick Klap**: Chef du service d'oto-rhino-laryngologie de la Fondation Adolphe de Rothschild.*
***Jean-Antoine Bernard**: Chef du service d'explorations fonctionnelles ophtalmologiques, responsable de l'unité de chirurgie lacrymale du service du docteur Serge Morax.*
***Myriam Cohen**: Chef de service-adjoint du service d'oto-rhino-laryngologie de la Fondation Adolphe de Rothschild.*
***Valérie Ameline**: Assistante du service d'ophtalmologie et de chirurgie plastique reconstructive ophtalmologique du docteur Serge Morax.*
***David Schapiro**: Assistant du service d'ophtalmologie et de chirurgie plastique reconstructive ophtalmologique du docteur Serge Morax.*
***Françoise Heran**: Praticien temps plein du service d'imagerie du docteur Jean-Daniel Piekarski.*
Fondation Adolphe de Rothschild, 25, rue Manin, 75019 Paris, France.

Se pueden describir:

– los obstáculos del segmento horizontal de las vías lagrimales, que suelen ser de etiología traumática, congénita, inflamatoria o tumoral;

– los obstáculos del segmento vertical, que se deben en la mayoría de los casos a estenosis del conducto lagrimonasal de origen idiopático o traumático, a veces infeccioso y/o inflamatorio, y más raramente son secundarios a cuerpos extraños o a tumores de la región del saco.

Sin embargo, no es extraño encontrar vías lagrimales permeables en las que no se encuentra ningún obstáculo durante la exploración a pesar de existir epífora. En estos casos, se deben buscar otras causas, como las anomalías de la estática o de la dinámica palpebral (laxitud del canto externo, ectropión, parálisis del orbicular) o una disfunción de la bomba lagrimal. En ciertos casos se trata de estenosis parciales de las vías lagrimales, que pueden pasar desapercibidas si el examen es poco minucioso.

Las indicaciones de la DCR son esencialmente las alteraciones del segmento vertical de las vías lagrimales, es decir, las estenosis sintomáticas del conducto lagrimonasal en todas sus formas: epífora, dacriocistitis crónica y mucocele. Excepto en los niños pequeños, la DCR es obligatoria cuando existe dilatación del saco, ya que constituye un riesgo de infección aguda que se debe eliminar.

Algunas indicaciones menos frecuentes son:

– la estenosis asintomática o poco sintomática: se debe practicar inicialmente una DCR o una ablación del saco «de limpieza», si se ha programado una cirugía con abertura del globo ocular (catarata +++) y existe una dilatación del saco o una infección permanente de las vías lagrimales;

– la epífora crónica por estenosis incompleta: en estos casos resulta siempre difícil establecer la indicación de DCR. Se puede intentar colocar inicialmente, al menos en el adulto, una sonda bicanaliculonasal, siempre que no exista dilatación del saco lagrimal;

– la estenosis canalicular: a la actuación sobre el canalículo se puede añadir la DCR, que facilita la salida de las lágrimas al suprimir la resistencia del conducto lagrimonasal. La DCR constituye una buena vía interna de acceso al canalículo de unión;

– se puede practicar una DCR «en caliente» en el curso de una dacriocistitis resistente a la antibioticoterapia. Los buenos resultados que se obtienen son equiparables a los de la intervención efectuada después de superado el episodio infeccioso.

Estos criterios constituyen la base de la indicación quirúrgica y se deben buscar mediante un estudio preoperatorio completo, que comprende: examen oftalmológico, examen rinológico y un estudio por imagen de las vías lagrimales.

EXAMEN FÍSICO OFTALMOLÓGICO

Independientemente del motivo de consulta (epífora, conjuntivitis de repetición, episodio de sobreinfección, etc.), es el oftalmólogo el primer especialista al que acuden estos pacientes y es el que realiza el examen inicial.

Este examen es completado por el ORL cuando se sospecha una anomalía de la nariz o se piensa realizar una DCR por vía endonasal. Por último, el estudio de las vías lagrimales mediante tomografía computarizada con inyección de contraste aporta precisiones muy útiles para la realización de la intervención y constituye un documento médico-legal indispensable en la actualidad.

■ *Examen oftalmológico del adulto o del niño mayor*

La primera exploración, además de la determinación de la agudeza visual y la medida de la presión intraocular, es el *examen con la lámpara de hendidura:*

– 1) se realiza después del estudio del segmento anterior del ojo y del análisis de la película lagrimal;

– 2) se determina la existencia y el aspecto de los puntos lagrimales (estenosis, incompetencia, ectropión del punto lagrimal inferior). En condiciones normales, el punto lagrimal normal está abierto y vacío debido a la actividad de la bomba lagrimal.

– Si el punto lagrimal está obstruido, sobre todo si el líquido presenta células, se puede afirmar casi con toda seguridad que existe un problema distal (fuera del contexto de una conjuntivitis aguda).

– También se busca una posible obstrucción del surco lagrimal (que discurre a lo largo de los párpados), así como la existencia de células (Tyndall).

– Se deben descartar las mismas anomalías en el saco: obstrucción, células, secreciones, etc.;

– 3) se debe determinar si existe un abombamiento a nivel del saco que indique una dilatación franca del mismo, y si se produce un reflujo mucopurulento a la presión. En ambos casos está indicada la DCR en el adulto y en el niño mayor, incluso aunque el reflujo mucopurulento sea mínimo y sólo detectable con la lámpara de hendidura, ya que el saco dilatado corre el riesgo de dilatarse aún más si sólo se coloca una sonda permanente.

La desviación del globo ocular o la existencia de un abultamiento que sobrepase en altura el nivel del canto interno son signos que deben hacer sospechar otra etiología, como un tumor del saco o de la órbita.

Exploración instrumental de las vías lagrimales

El dilatador calibrado permite dilatar los meatos lagrimales. Después de efectuar la dilatación del punto lagrimal inferior, se realiza en primer lugar un lavado con jeringa (2 ml) con una cánula desechable para vías lagrimales.

En una vía lagrimal normal, el lavado produce la misma sensación de presión sobre el pistón que si se vaciara la jeringa en un lavabo. Es decir, se debe conseguir que el líquido pase a la retrofaringe sin ninguna presión; en caso contrario es probable que exista una estenosis relativa.

Cuando existe una estenosis completa, el líquido no pasa a la garganta, e incluso se produce un reflujo por el canalículo opuesto (por ejemplo, reflujo por el canalículo superior al lavar el canalículo inferior).

El segundo paso consiste en sondear el canalículo inferior con una sonda «00» o de 0,7 mm, buscando un contacto óseo. Si se obtiene fácilmente un buen contacto óseo, se puede descartar que exista una estenosis canalicular. La ausencia de contacto o un mal contacto indicarían la práctica de una intubación bicanaliculonasal, que a veces se asocia a la DCR (en caso de dilatación del saco lagrimal, de episodios de dacriocistitis aguda, etc.).

Al mismo tiempo que un mal contacto óseo se puede observar la presencia del «signo del canto»: el ángulo interno es arrastrado por la sonda y sigue los movimientos de vaivén.

Se pueden realizar otras exploraciones, como la prueba de la fluoresceína, que informa sobre la permeabilidad funcional; y la prueba del tecnecio radiactivo que, a pesar de su interés, se emplea excepcionalmente.

Pero como se verá más adelante, el examen clínico se completa en la mayoría de los casos con una TC de las vías lagrimales.

En los niños mayores, se sigue la misma sistemática que en el adulto.

Examen oftalmológico del lactante

Los padres suelen llevar al lactante a la consulta por presentar un lagrimeo claro, de tipo congénito, generalmente unilateral (por tanto muy característico) y más raramente bilateral; por episodios de «conjuntivitis lagrimal», o por un cuadro de dacriocistitis aguda. A esta edad es menos frecuente que se trate de un traumatismo (fórceps).

El trastorno lagrimal más frecuente en el lactante o en el niño pequeño es la imperforación congénita del conducto lagrimonasal. Es frecuente que evolucione espontáneamente hacia la curación durante los primeros meses. Si persiste, no requiere una DCR sino una cateterización, que debe efectuarse entre los 3 y los 6 meses de edad. A partir del 6.º mes, puede ser necesario sedar al niño para realizarla. Si la cateterización se realiza bajo anestesia general, se suele completar con la colocación de una sonda canaliculonasal de silicona. Esta intubación es casi sistemática a partir del año de edad.

La cateterización debe realizarse lo más precozmente posible, incluso a veces en los primeros días de vida si existe una dilatación importante y persistente del saco.

Aparte del caso concreto de la distensión neonatal, la presencia de un saco dilatado persistente en un niño de más de 6 meses ensombrece el pronóstico. Se debería plantear la realización de una DCR; pero esta intervención por vía endonasal no es posible antes de los 4 o 5 años, ya que las dimensiones de la cavidad nasal no permiten introducir todos los instrumentos necesarios para su realización. La estrategia se basa en la cooperación de los padres y del niño: deben aprender a realizar masajes del saco lagrimal cada dos días o incluso a diario, para vaciar lo mejor posible su contenido mucopurulento, y evitar así que se produzcan infecciones secundarias. De esta manera se pueden alcanzar los 3 o 4 años suplementarios necesarios para la realización de la DCR endonasal, y evitar una cicatriz en la cara, cuyo control estético resulta difícil. Pero si las infecciones lagrimales secundarias son demasiado problemáticas, hay que decidirse por la realización de una DCR por vía externa.

EXAMEN RINOLÓGICO

Antes de toda DCR endonasal, se debe realizar sistemáticamente en la consulta un examen de las cavidades nasales, que permite descubrir posibles dificultades y prever así los tiempos operatorios rinológicos suplementarios.

El examen se practica inicialmente con el espéculo nasal y después con la óptica rígida o flexible, con o sin anestesia local previa. Si se opta por la óptica rígida, se utiliza el endoscopio de 30 o de 0º. Esta exploración permite localizar los diferentes elementos de la fosa nasal: válvula nasal, tabique, cornete inferior, cornete medio y coana. Pueden observarse secreciones a través de los diferentes meatos, que ponen de manifiesto la presencia de una infección en los senos. Si existe una desviación anterior del tabique, esta exploración puede ser muy complicada e incluso imposible.

En el estudio preoperatorio de una DCR, el examen se centra en el techo de la fosa nasal y en el meato medio, identificando y localizando desde delante hacia atrás: la cabeza del cornete medio, la apófisis unciforme, la bulla etmoidal y el surco retrobullar. Se intenta sobre todo visualizar la zona situada por encima de la inserción del cornete medio, ya que es aquí donde habitualmente se suele proyectar el saco lagrimal.

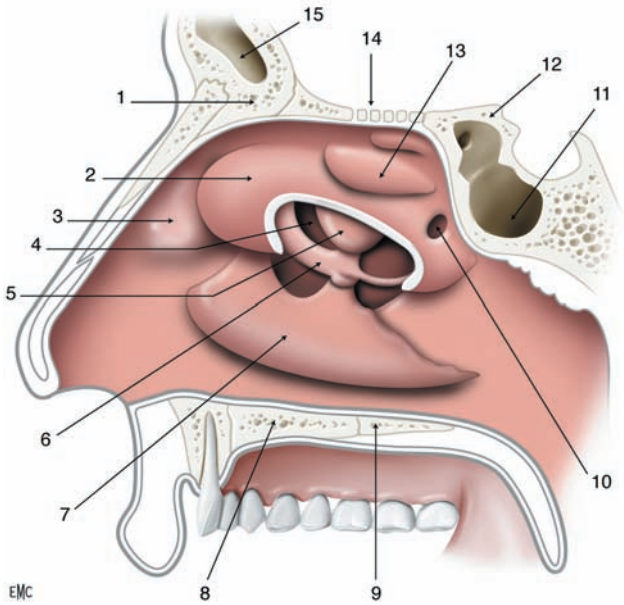

1 *Esqueleto de la pared lateral de la fosa nasal con resección parcial del cornete medio. 1. Espina nasal del frontal; 2. cornete medio; 3. agger nasi; 4. hiato semilunar; 5. bulla etmoidal; 6. apófisis unciforme; 7. cornete inferior; 8. maxilar; 9. palatino; 10. orificio esfenopalatino; 11. seno esfenoidal; 12. esfenoides; 13. cornete superior; 14. lámina cribosa; 15. seno frontal.*

Una desviación septal puede impedir el acceso a esta zona. Sin embargo, las desviaciones se localizan generalmente en la parte baja del tabique, por lo que no constituyen un obstáculo para acceder al saco lagrimal, que se proyecta claramente más arriba. Cuando existe una desviación alta, se reduce el espacio de la parte superior de la fosa nasal, aunque en la mayoría de las DCR suele ser suficiente luxar previamente el tabique. Esto permite evitar la septoplastia, que raramente se lleva a cabo en el mismo tiempo quirúrgico ya que empeora la evolución de la DCR por la reacción cicatrizal añadida que produce.

Además de todas las afecciones que posteriormente se describirán, el examen fibroendoscópico de la pared externa de las fosas nasales permite estudiar los cornetes y los meatos *(fig. 1)*:

– el *cornete inferior* es el primer relieve visible después de introducir el endoscopio. Su cabeza está situada a 1 cm por detrás de la abertura piriforme;

– el *cornete medio* se sitúa por encima y por detrás del cornete inferior, su curvatura habitual es cóncava hacia fuera, aunque existen numerosas variaciones fisiológicas, como la neumatización (concha bullosa) o la convexidad paradójica;

– el *cornete superior* es raramente visible;

– el *meato inferior:* su extremidad anterior está formada por la cabeza del cornete inferior por dentro y la pared lateral del maxilar, por fuera. El orificio inferior del conducto lagrimonasal se sitúa en el cuadrante anterosuperior del meato, pero raramente es visible en la consulta debido a la estrechez de este meato nasal inferior;

– el *meato medio (fig. 2)*: su pared interna está formada por el cornete medio y su pared lateral, por los tres relieves siguientes, que se suceden de delante a atrás:

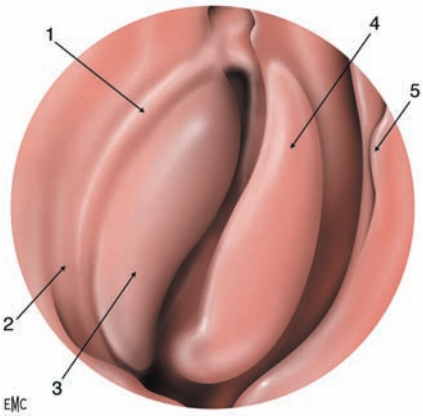

2 *Meato medio de la fosa nasal derecha. 1. Apófisis unciforme; 2. eminencia lagrimal; 3. bulla etmoidal; 4. cabeza del cornete medio; 5. tabique nasal (septum).*

– la *eminencia lagrimal:* es un abombamiento vertical que se sitúa por delante del cornete medio. Es sobre todo visible en la parte inferior, y corresponde al conducto lagrimonasal;

– la *apófisis unciforme:* se caracteriza por un reborde saliente y fino que suele ser fácil de localizar. Comienza frente a la zona de inserción anterior de la cabeza del cornete medio, sobre la pared lateral. Después, desciende verticalmente alrededor de 1 o 2 cm, y adquiere una dirección horizontal hacia atrás, uniéndose con el plano del tabique intersinusonasal, por delante del hueso palatino y por debajo del relieve de la bulla etmoidal;

– la *bulla etmoidal* es vertical en el plano frontal.

Existen numerosas variaciones anatómicas que pueden afectar al cornete medio (neumatización, curvatura invertida), a la apófisis unciforme (hipertrofia, neumatización) o a las celdas etmoidales anteriores (hipertrofia del *agger nasi y del sistema bullar).*

Mediante el examen preoperatorio de las fosas nasales se puede llegar al diagnóstico de alteraciones nasosinusales asociadas, que se deben tratar con anterioridad o durante el mismo tiempo quirúrgico, para no comprometer los resultados de la DCR. Por ejemplo, se pueden diagnosticar rinitis crónicas, ya sean vasomotoras o alérgicas, una ocena, una sinusitis crónica o una poliposis nasosinusal. Todas estas afecciones de la mucosa nasosinusal pueden modificar los puntos anatómicos de referencia y por otro lado alteran la calidad de la cicatrización, provocando una reacción costrosa o la formación de granulomas, mamelones hipertróficos y fibrosis.

DIAGNÓSTICO POR IMAGEN DE LAS VÍAS LAGRIMALES: TC DE LAS VÍAS LAGRIMALES

El diagnóstico por imagen de las vías lagrimales mediante dacriocistografía convencional permitía la visualización, sobre radiografías estándar o tomografías, de las vías lagrimales opacificadas por la inyección de un medio de contraste yodado [23]. Actualmente ha sido reemplazada por la tomografía computarizada (TC) [40] o por la resonancia magnética (RM) de las vías lagrimales opacificadas [25, 28, 40]. El medio de contraste varía según el método de diagnóstico por imagen que se emplee: suero fisiológico puro o con gadolinio diluido para la RM, o contraste yodado diluido en el caso de la tomografía computarizada. La opacificación se obtiene mediante un cateterismo clásico o por la instilación de gotas antes del examen (exploración comparable a la dacriogammagrafía).

La técnica de diagnóstico por imagen que se considera actualmente como método de referencia para el estudio preoperatorio de la epífora es la tomografía computarizada de las vías lagrimales con inyección de contraste, que se realiza después del cateterismo selectivo de un canalículo lagrimal. La utilidad de la RM es más limitada debido a que con facilidad se producen artefactos debido a los movimientos involuntarios, la duración del estudio (que no se ha conseguido disminuir), su elevado coste, no está disponible en todos los centros y no ofrece gran información de las estructuras óseas finas.

Por otra parte, los resultados morfológicos obtenidos con las técnicas de instilación no son constantes, y de momento no se utilizan en la práctica corriente. La evolución de la tecnología y de la política sanitaria (aumento del número de equipos de RM), así como la necesidad de elegir los métodos de diagnóstico por imagen menos traumáticos y de menor radiación, podrían hacer evolucionar el tipo de técnica utilizada.

■ *Técnica de exploración de las vías lagrimales por tomografía computarizada*

Los objetivos de esta exploración consisten, por una parte, en precisar la morfología de la vía lagrimal en su conjunto, localizar la situación del obstáculo y determinar su causa; y, por otra, comprobar el estado de las cavidades sinusales adyacentes, especialmente antes de practicar una DCR por vía endonasal [41].

Mediante la TC helicoidal con cortes axiales del conjunto del macizo facial, asociada a la opacificación de la vía lagrimal, se pueden conseguir todos estos objetivos.

Realización práctica del examen

Tras darle las explicaciones oportunas, se coloca al paciente sobre el carro de la TC, con el mentón ligeramente elevado. De esta forma, el plano del conducto lagrimonasal (oblicuo hacia abajo y hacia atrás) se sitúa horizontal y por tanto perpendicular al eje de corte, lo que optimiza la calidad de las reconstrucciones realizadas durante la exploración y disminuye notablemente los riesgos de distorsión de la imagen.

Se instila cada ojo con unas gotas de colirio anestésico (habitualmente con oxibuprocaína) para evitar los movimientos de pestañeo y para que el cateterismo se realice de manera casi indolora. Después de dilatar el meato, se cateteriza el orificio del conducto superior del lado afecto con el extremo romo de un catéter 25 G purgado. Si es posible, el catéter se empuja sin forzar hasta el saco lagrimal, siguiendo el trayecto angulado del canalículo de unión. La elección del canalículo superior permite dejar intacto el inferior para el clínico. Si no se consigue realizar (el meato superior suele ser más pequeño y menos visible que el inferior) se practica entonces en el inferior. La inyección suave de suero fisiológico (jeringa de 5 ml) asociada a un masaje del canto interno, permite la limpieza de la porción superior de la vía lagrimal. Esta sencilla maniobra facilita el paso del medio de contraste y evita la creación de imágenes lagunares difíciles de interpretar, debidas a restos mucopurulentos. La existencia de secreciones purulentas se hace constar en el informe radiológico. Se continúa la inyección hasta que se obtenga líquido claro y se comprueba el paso del suero a través de las vías lagrimales, preguntando al paciente si nota caer el líquido en la garganta. Finalmente, se sustituye la jeringa de suero por otra con 5 ml de medio de contraste (yodo diluido en un tercio).

La realización del examen radiológico con el catéter colocado permite realizar una serie de cortes finos (1,3 mm)

entrelazados (espacio de 0,6 mm entre los cortes), que cubren el macizo facial, desde el paladar óseo hasta la parte superior de los senos frontales. Inmediatamente después de la inyección del contraste se realiza la adquisición helicoidal, que dura alrededor de 50 segundos, y durante la cual el paciente debe permanecer completamente inmóvil. En este momento, se retira el catéter, después de aclarar la vía lagrimal. Para el paciente, aquí concluye la prueba. Después de transferir los datos a la consola de tratamiento, la serie de cortes se trata en modo MPR *(MultiPlanar Reconstruction)* (reconstrucción en planos múltiples).

Además de obtener un análisis pormenorizado de la vía lagrimal en todos los planos del espacio, sobre todo en el sagital, permite un estudio detallado del macizo facial (senos y fosas nasales, órbitas, etc.).

Incidentes, accidentes y contraindicaciones

No existen contraindicaciones absolutas para la realización de una TC. Sin embargo, el estado de agitación del paciente puede hacer imposible la adquisición helicoidal (haciendo imposible la reconstrucción).

Aunque puede resultar difícil realizar el cateterismo en caso de intervenciones previas o de inflamación importante, son poco frecuentes los fracasos. En cualquier caso, en manos expertas, no hay complicaciones.

La dosis de radiación que recibe el cristalino no es despreciable: aproximadamente entre 1,8 y 2,6 mSv (frente a los 0,04 a 0,2 mSv de la dacriocistografía estándar).

■ *TC lagrimal normal*

Canalículos lagrimales y canalículo común

Se aprecian de forma inconstante, mediante opacificación directa o reflujo.

Saco lagrimal

El saco lagrimal es visible siempre que existe. Normalmente tiene una forma oblonga y se proyecta a nivel del *agger nasi*, o por delante de éste en el 90% de los casos y por detrás en el 10%. Esta situación variable puede explicar algunos fracasos de la DCR externa, al encontrarse el saco en mala posición, desembocando en una célula etmoidal ciega.

Conducto lagrimonasal

El conducto lagrimonasal *(fig. 3)* se visualiza en todo su trayecto. Puede ser ligeramente irregular y su calibre varía de un individuo a otro. El medio de contraste tapiza al salir las paredes del meato nasal inferior y pasa hacia el cavum. A veces ocurre que, cuando la vía lagrimal es ancha, el contraste pasa muy deprisa hacia las fosas nasales. En este caso, el conducto lagrimonasal se opacifica de forma incompleta, lo que puede hacer pensar que existe una estenosis. La ausencia de reflujo durante la inyección, y la sensación por parte del paciente de tener líquido en la garganta permiten realizar el diagnóstico diferencial con una obstrucción.

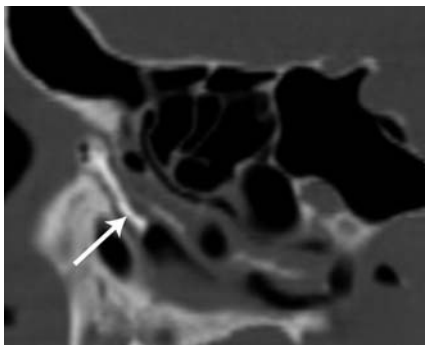

3 *TC de las vías lagrimales: reconstrucción sagital en el eje del conducto lagrimonasal opacificado (flecha).*

■ *TC de vías lagrimales anómalas*

Anomalías canaliculares

El diagnóstico de las estenosis es sobre todo clínico. Hay que desconfiar de la interpretación de las imágenes canaliculares de la TC, ya que los canalículos normales se opacifican de forma inconstante. Las estenosis canaliculares completas producen un defecto de opacificación distal de la vía lagrimal.

Sin embargo, las fístulas congénitas (que en la mayoría de los casos se desarrollan entre un canalículo y la piel), se exploran bien con la TC de vías lagrimales, que especifica su trayectoria *(fig. 4)*.

Anomalías del saco

Es habitual la dilatación por encima del obstáculo, que, en la mayoría de los casos, se localiza a nivel de la unión del saco y del conducto lagrimonasal *(fig. 5)*. El saco puede tener un contenido homogéneo y unos límites regulares, o bien puede presentar imágenes diverticulares o tabicamiento (sinequias). El hallazgo de un nivel líquido en declive traduce la existencia de un dacriocele, a veces parcialmente excluido y mal opacificado, que también se puede apreciar en los cortes practicados con ventana parenquimatosa, en los que se manifiesta como una masa redondeada de densidad variable, que se localiza a nivel del conducto lagrimal, y que eleva las partes blandas del canto interno pudiendo agrandar el orificio superior del conducto lagrimonasal óseo.

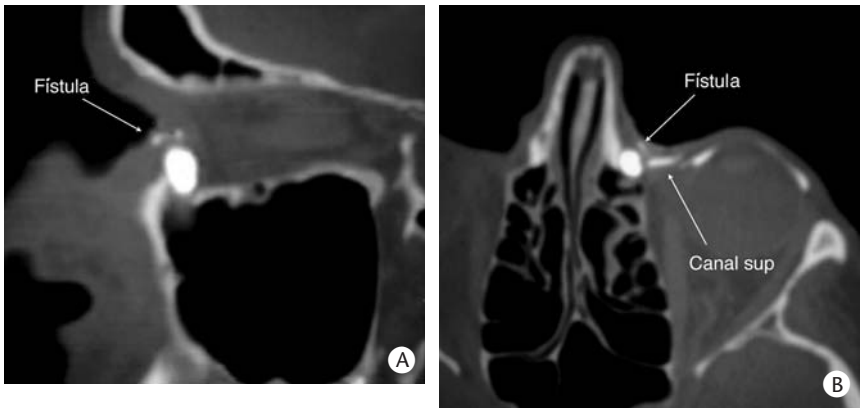

4 *Fístula congénita que pone en contacto el canalículo superior con la piel del canto interno, bien opacificado durante la TC de vías lagrimales (A, B) (Canal sup: canalículo superior).*

5 *Obstrucción de la vía lagrimal izquierda con saco polilobulado y dilatado.*

Los sacos atrésicos son más raros. El saco también puede estar comprimido y aparecer rechazado por una lesión expansiva del canto interno, desarrollada o no a partir de las vías lagrimales. En estos casos, se puede indicar la investigación complementaria de la masa mediante RM.

Anomalías del conducto lagrimonasal

El *conducto óseo* puede presentar un calibre más estrecho en relación al conducto contralateral, constituyendo así un obstáculo natural a la salida de las lágrimas. A veces se encuentra dilatado, principalmente en su origen, debido a un proceso expansivo de evolución lenta (dacriocele crónico, o más raramente por un tumor). La luz del conducto puede estar obstruida por un fragmento óseo o una sinequia como consecuencia de un traumatismo (accidente, intervención quirúrgica). En este caso, no pasará el contraste o lo hará directamente hacia las cavidades sinusales adyacentes a través de una dehiscencia ósea.

El aspecto del *conducto mucoso* después de la opacificación es variable, pudiéndose visualizar un conducto fino o irregular, un aspecto moniliforme, o un relleno incompleto; localizándose la detención, en la mayoría de los casos, en la parte superior del conducto.

Si la situación del obstáculo es fácil de definir, su naturaleza, por el contrario, se basa frecuentemente en la suposición. En las estenosis bajas, la vía lagrimal se puede visualizar en su conjunto (diafragma en el orificio inferior del conducto lagrimonasal). En este caso, el diagnóstico de obstrucción baja se basa en la ausencia de contraste más allá del conducto. Durante la TC de vías lagrimales, el paso puede producirse cierto tiempo después de la inyección, siempre con presión suave, lo que explica la aparente contradicción que parece existir entre la existencia de lagrimeo clínico y una TC de vías lagrimales normal.

La visualización del medio de contraste en el cavum (en los cortes más bajos) en las pruebas de diagnóstico por imagen, pone de manifiesto la permeabilidad, al menos parcial, de las vías lagrimales.

Senos

Su morfología orienta el acto quirúrgico endoscópico, por lo que es preciso describirla antes de cualquier intervención endonasal. Se debe tener en cuenta especialmente la posición del agger nasi respecto al saco lagrimal, la morfología del proceso unciforme y del cornete medio (concha bullosa, horizontalización), el aspecto del meato medio, el espesor del hueso en la zona de la dacriostomía (más fino en la parte inferior del saco y superior del conducto, ya que está constituido por el hueso lagrimal) y la existencia de signos inflamatorios o infecciosos *(fig. 6)*. En caso de una intervención previa ineficaz, se debe precisar la causa del fracaso, como por ejemplo la abertura del saco en una cavidad sinusal ciega, o la formación de sinequias nasales en la zona intervenida.

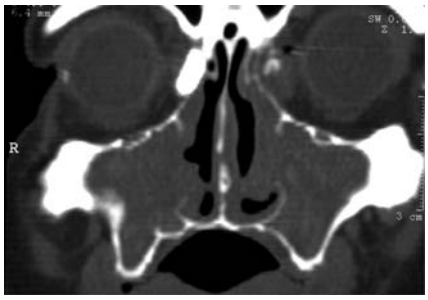

6 *Poliposis nasosinusal, dacriocele izquierdo, dilatación del saco lagrimal derecho.*

En resumen, la TC de las vías lagrimales es un examen morfológico sencillo y rápido. Se utiliza a menudo para el estudio de la epífora por obstáculo bajo (saco, conducto lagrimonasal). Es indispensable antes de cualquier intervención endoscópica para precisar la situación del obstáculo y el aspecto de las vías lagrimales (en concreto el tamaño del saco), y, sobre todo, para valorar las características de las fosas nasales (posición del agger nasi, estado del cornete medio y del meato medio) así como las relaciones de las vías lagrimales con las cavidades sinusales de la cara.

Principios quirúrgicos de la dacriocistorrinostomía

Existen tres principios quirúrgicos fundamentales.

PRIMER PRINCIPIO

La DCR debe *respetar la bomba lagrimal*. Esta bomba lagrimal se localiza a nivel de los canalículos palpebrales. Debido a la acción antagónica de la pared elástica de los canalículos y del músculo de Duverney-Horner, actúa como un verdadero sistema peristáltico de pistón, en el que los dos meatos lagrimales se pegan uno a otro en el momento del parpadeo; después, la porción palpebral de los canalículos se comprime hacia el ángulo interno, empujando las lágrimas hacia el canalículo de unión y el saco lagrimal. El saco lagrimal es el depósito «regulador» del sistema lagrimal excretor ya que asegura la evacuación de las lágrimas, en gran parte por reabsorción y, en caso de aflujo más importante, mediante su vaciado hacia la fosa nasal. En la DCR, se puentea el conducto lagrimonasal (que por el momento no se ha conseguido rehabilitar) y se abandona.

SEGUNDO PRINCIPIO

La nueva comunicación entre las vías lagrimales y la fosa nasal debe ser lo más amplia posible: el saco lagrimal se debe convertir en una parte de la fosa nasal. En la DCR hay que evitar que el saco lagrimal persista incluso parcialmente y dé lugar a la formación de un nuevo saco; que a su vez también podrá dilatarse: hay que conseguir una marsupialización completa *(fig. 7)*.

TERCER PRINCIPIO

Dada la alteración del sistema anatómico que supone la realización de la DCR, no debe existir ningún obstáculo para el paso de las lágrimas desde el canalículo hasta la cavidad nasal. Si el canalículo de unión no desemboca completamente en la abertura ósea que se ha realizado sino que se construye un trayecto en bayoneta, el riesgo de fracaso es considerable, sobre todo en cuanto a la epífora.

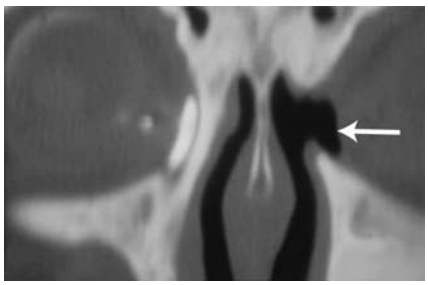

7 *TC de vías lagrimales de control después de dacriocistorrinostomía endonasal izquierda: marsupialización completa del saco lagrimal izquierdo, cuya pared externa forma parte de la mucosa nasal.*

Realmente, aunque el problema infeccioso se haya resuelto, el paciente queda decepcionado ya que se mantiene la molestia del lagrimeo persistente. *Para obtener un resultado duradero, la DCR debe abrirse a nivel del canalículo de unión.* Numerosos autores aceptan este principio [21, 22, 44, 55, 63, 66, 67] y efectúan una abertura alta del saco lagrimal a nivel del conducto de unión. Contrariamente a Rouvier [55] quien, en 1981, preconizaba el fresado de la eminencia lagrimal para abordar el conducto lagrimonasal, los autores de este artículo practican el acceso directo al saco lagrimal.

Aunque todos estos principios se pueden respetar en la DCR por vía externa, ésta presenta el riesgo de la cicatriz cutánea y también el de alterar el sutil mecanismo de la bomba lagrimal. Además hace difícil analizar la vertiente nasal de la anastomosis construida.

En este aspecto, la vía endonasal aporta «mejoras», ya que permite el respeto absoluto de los elementos cutáneos y de la delicada estructura del canto interno. Sin embargo, esta atractiva vía de acceso sólo es válida si se realizan los mismos actos que se llevan a cabo por vía externa, es decir, una abertura completa de toda la cara interna del saco lagrimal (a veces de la parte superior del conducto lagrimonasal) desde su fondo superior, cerca del cual desemboca habitualmente el canalículo de unión.

Técnicas quirúrgicas

A continuación se describen las técnicas quirúrgicas endoscópicas que se utilizan en la actualidad:

– la DCR endonasal;

– la DCR con láser y las técnicas endocanaliculares.

DACRIOCISTORRINOSTOMÍA ENDONASAL

Es la técnica que se utiliza habitualmente.

■ *Recuerdo anatómico*

Las vías lagrimales comprenden los *canalículos palpebrales, el canalículo común, el saco lagrimal y el conducto lagrimonasal (fig. 8)*. En realidad, esta descripción da una idea falsa de la anatomía funcional de las vías lagrimales.

Las vías lagrimales comienzan a la altura de los párpados, que presentan a lo largo de sus bordes los *surcos palpebrales*, uno superior y otro inferior. Estos dos surcos se unen a nivel del ángulo interno de los párpados a la altura del lago lagrimal. El lago lagrimal está delimitado por fuera por el repliegue semilunar (que es un pequeño pliegue vertical de la conjuntiva), por dentro por el ángulo interno (canto interno), por arriba por el extremo interno del párpado superior y, por abajo, por el extremo interno del párpado inferior. El fondo está ocupado por la *carúncula*. En la unión entre los surcos lagrimales y el lago lagrimal se abren los *meatos lagrimales*, que absorben el exceso de lágrimas.

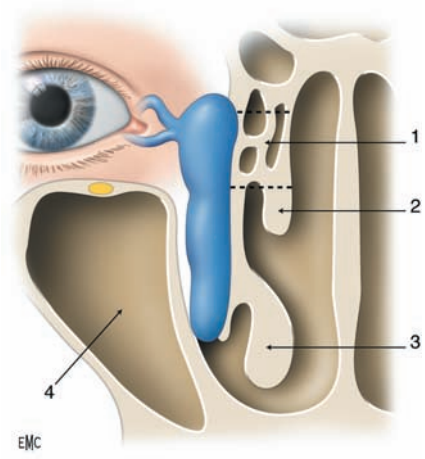

8 *Anatomía de las vías lagrimales y trayecto de la dacriocistorrinostomía. 1. Celdas etmoidales anteriores (agger nasi); 2. cornete medio; 3. cornete inferior; 4. seno maxilar.*

Canalículos

Los canalículos superior e inferior siguen a los meatos lagrimales. Presentan una pared elástica muy importante y están rodeados del músculo de Duverney-Horner. Este músculo acompaña a los canalículos lagrimales hasta que éstos se reúnen en el *canalículo común*, canalículo que, en realidad, forma parte del saco lagrimal, del que constituye una expansión. El músculo de Duverney-Horner desaparece de los canalículos en el momento que se unen y entran en la fosa lagrimal. Se inserta en la cresta lagrimal posterior contribuyendo a la formación de la pared posterior de la fosa lagrimal.

Canalículo común

El canalículo común desemboca en la parte superior del saco lagrimal, cerca de su cúpula. El desconocimiento de este dato anatómico puede dar lugar errores quirúrgicos.

Saco lagrimal

El saco lagrimal se relaciona por delante con la piel, que constituye una zona extensible. Esto explica la posibilidad que tiene el saco para distenderse (mucocele del saco). Por detrás, se relaciona con una pared que se encuentra reforzada por el músculo de Horner. Es una pared resistente, que hace del saco un elemento extraorbitario. Por dentro, el saco se relaciona con las formaciones óseas de la cara; es decir, con la parte interna de la órbita, por detrás con el unguis y por delante con el maxilar superior *(fig. 9)*. A nivel del surco lagrimal la pared es frágil, pero por delante se sitúa el pilar interno de la órbita, que está constituido por hueso duro y resistente que durante la DCR sólo se puede abrir con un instrumento poderoso.

El saco lagrimal se proyecta a nivel del meato medio en la pared lateral de la fosa nasal, donde sobresalen dos relieves: el proceso unciforme (apófisis unciforme) por delante, y la bulla etmoidal por detrás. La situación del saco con respecto a las cavidades nasales es variable en sentido anteroposterior y depende, sobre todo, del mayor o menor grado de neumatización de las células etmoidales. Aunque en el 54% de los casos el saco es relativamente anterior, puede encontrarse claramente hacia atrás e incluso dejar el unguis por delante. Esto constituye otra razón para establecer su localización exacta durante la DCR. Las celdas

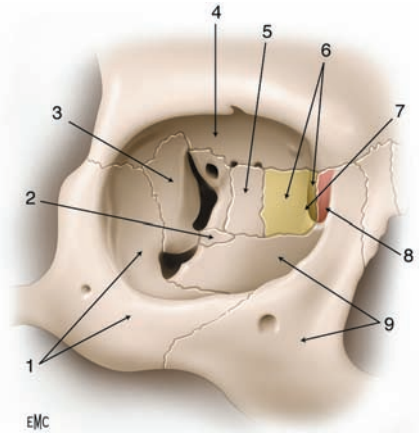

9 *Órbita ósea. 1. Malar; 2. apófisis del palatino; 3. esfenoides; 4. frontal; 5. etmoides; 6. unguis; 7. cresta lagrimal posterior; 8. cresta lagrimal anterior; 9. maxilar superior.*

etmoidales se interponen casi constantemente a nivel de esta pared ósea: son las celdas más anteriores de las masas laterales del etmoides y constituyen el *agger nasi*.

Conducto lagrimonasal

El conducto lagrimonasal está incluido en un conducto óseo formado por el seno maxilar por fuera y las fosas nasales por dentro. La pared de las fosas nasales está constituida por el unguis (en los dos tercios superiores) y por la apófisis lagrimal del cornete inferior (en el tercio inferior). Este conducto es relativamente largo (15 mm) y sus dimensiones son bastante constantes, independientemente del tamaño de la nariz. Es estrecho, y su gruesa mucosa está ocupada ampliamente por un plexo vascular. El conducto lagrimonasal desemboca en la fosa nasal en un espacio muy estrecho, situado debajo del cornete inferior.

El conducto lagrimonasal se relaciona con la parte anterior del meato medio de la fosa nasal, a la altura de la rama ascendente del maxilar y a nivel de la eminencia lagrimal y de la apófisis unciforme.

■ *Descripción de la técnica endonasal*

En los últimos años, la cirugía de las vías lagrimales se ha visto favorecida por el nacimiento de la vía endonasal bajo control videoendoscópico. Gracias a este método, la estrategia terapéutica es más precisa y se evita la cicatriz cutánea. Algunos autores [16, 45] prefieren seguir utilizando el microscopio para poder operar con las dos manos. Sin embargo, éste no permite acceder a todo el campo quirúrgico, sobre todo al interior del saco lagrimal, que se sitúa por fuera del eje de visión.

La DCR endonasal puede realizarse bajo anestesia general o con anestesia local y neuroleptoanalgesia. Sin embargo, se sigue prefiriendo la anestesia general, ya que permite una hipotensión arterial controlada y evita al paciente la desagradable molestia de sentir la caída del líquido en las fosas nasales y en la faringe. Si existe contraindicación anestésica debida al mal estado general del paciente, es mejor renunciar al restablecimiento de la permeabilidad y contentarse con eliminar la cavidad infectada, mediante una dacriocistectomía, que se puede efectuar de manera fácil y rápida por vía externa transcutánea con anestesia local.

Material

Se emplea el material de cirugía endoscópica nasosinusal:

– una *columna videoscópica* con monitor, *fuente de luz fría* y una *cámara* adaptable a los endoscopios, con ópticas de 0 y 30º;

– el sistema de *irrigación-aspiración* de los endoscopios;

– un motor con *fresas* protegidas;

– el instrumental de *cirugía endonasal*, que comprende: aspirador abotonado atraumático, terminal de bisturí eléctrico acodado tipo Rosen o Jost, bisturí de hoz, cureta de House, pinza retrógrada de Ostrom, despegador endonasal, pinzas de Blakesley rectas y curvas, tijeras finas de Rouvier rectas y curvas y espéculo nasal de Killian;

– una *prótesis endonasal*.

El material oftalmológico comprende:

– un *dilatador doble* con una extremidad convencional y la otra de mayor diámetro, calibrada para permitir el paso de la *fibra óptica* desechable que se conecta a la fuente de *luz fría* (equipo utilizado por los oftalmólogos para las vitrectomías y en general en todas las intervenciones intraoculares);

– en determinadas ocasiones, una *sonda bicanalicular.*

Localización anatómica

Se coloca en la fosa nasal un algodón impregnado en lidocaína con nafazolina al 5% durante algunos minutos, con el fin de retraer la mucosa nasal. Se inspecciona la fosa nasal con el endoscopio de 30º, buscando las principales referencias anatómicas:

– por dentro, el tabique nasal;

– por fuera y abajo, el cornete inferior;

– por fuera y arriba, la cabeza del cornete medio y su inserción en la parte superior;

– finalmente, por fuera de la cabeza del cornete medio, la bulla etmoidal y la apófisis unciforme, que está situada por detrás de la eminencia lagrimal *(fig. 2)*.

La fibra óptica de transiluminación se introduce en el canalículo inferior. Permite localizar, mediante observación endonasal, la desembocadura del conducto de unión en el saco lagrimal y su proyección sobre la pared externa de la fosa nasal. Al igual que otros muchos autores [1, 22, 39, 43, 63, 66], se utiliza la transiluminación del saco por vía canalicular para facilitar la localización de la zona de osteotomía. En efecto, tal como se ha descrito, uno de los principales criterios de éxito de esta técnica es la abertura del saco lagrimal a nivel del canalículo de unión, sin que la osteotomía describa un trayecto en bayoneta. Ya se ha resaltado en el apartado correspondiente a la anatomía, que la proyección de este último sobre la pared externa de la fosa nasal es variable, sobre todo, con respecto al cornete medio. En general, se proyecta por encima de su raíz de inserción, y más raramente a nivel o por debajo de la raíz del cornete medio. Por tanto, es imprescindible localizarlo exactamente en cada caso *(fig. 10)*.

Cuando la cabeza del cornete medio es demasiado voluminosa o en caso de neumatización (concha bullosa), se puede luxar el cornete hacia dentro, o bien extirpar su cabeza con las tijeras curvas de Rouvier. En nuestro caso, se prefiere, cuando es posible, la simple luxación del cornete medio, ya que la exéresis de la cabeza del cornete provoca reacciones costrosas de la mucosa que son molestas para el paciente y que pueden impedir una buena cicatrización de la ventana ósea. En ocasiones, el acceso al saco lagrimal puede encontrarse dificultado por una desviación del tabique nasal, aunque raramente es preciso efectuar una septoplastia, que además se prefiere evitar por las mismas razones. En realidad, estas desviaciones se sitúan en la mayoría de los casos en la parte inferior del tabique y se

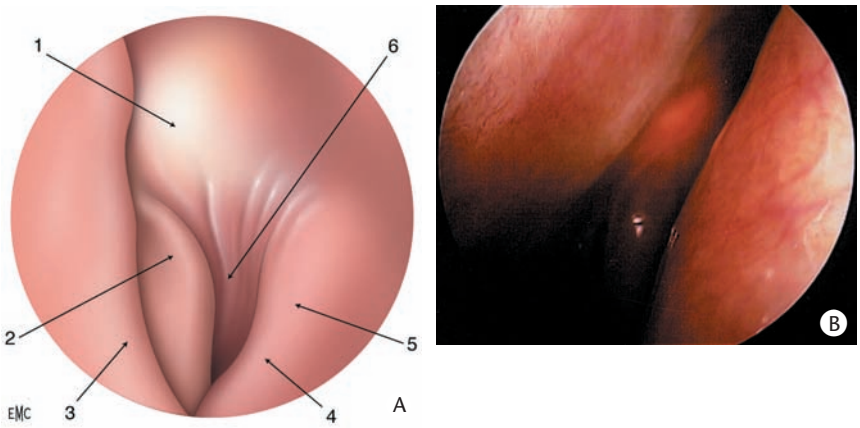

10 *Localización del saco lagrimal por transiluminación (A, B). 1. Proyección del saco lagrimal (canalículo de unión); 2. cabeza del cornete medio; 3. tabique nasal (septum); 4. cornete inferior; 5. eminencia lagrimal; 6. apófisis unciforme.*

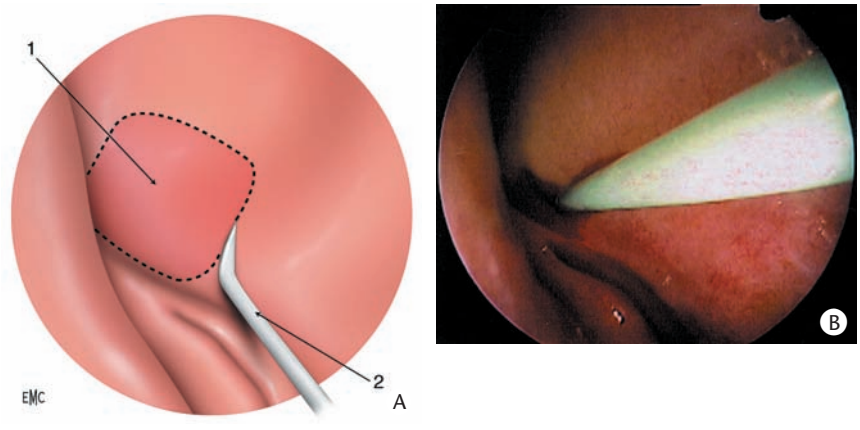

11 *Resección de la mucosa nasal (A, B). 1. Colgajo mucoperióstico; 2. terminal coagulante acodado.*

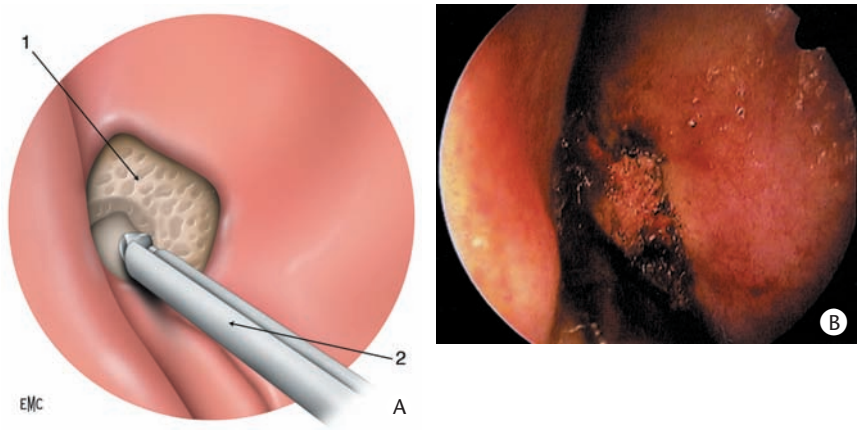

12 *Resección ósea (A, B). 1. Ventana ósea; fresa protegida.*

pueden reducir si son molestas por simple luxación con el espéculo de Killian. Sin embargo, otros autores [44, 55, 63, 67] realizan estas maniobras de forma sistemática para mejorar el acceso a la región lagrimal.

Tiempos operatorios

A continuación se exponen los tres tiempos operatorios siguientes.

- *Primer tiempo: resección mucosa (fig. 11)*

Una vez que se localiza la proyección del saco lagrimal y del conducto de unión, se talla un colgajo mucoperióstico rectangular con el terminal coagulante acodado de tipo Rosen o Jost, y se reseca en su totalidad. Se ha abandonado la infiltración submucosa previa con suero y adrenalina ya que no mejora la hemostasia local. Se deben coagular los bordes de la resección mucoperióstica para evitar una hemorragia que perturbaría los tiempos operatorios siguientes. Al igual que numerosos autores [1, 4, 39, 43, 44, 63], los de este artículo sacrifican deliberadamente los colgajos de mucosa nasal y lagrimal para disminuir el riesgo de estenosis secundaria. Sin embargo, otros autores [17, 18, 55] conservan estos colgajos y los solidarizan con cola o clips neuroquirúrgicos. Por último, otros [29, 67] sacrifican únicamente el colgajo de mucosa nasal y rebaten hacia atrás el de mucosa lagrimal. Estas variantes son complicadas, inútiles y pueden ser incluso contrarias al objetivo que se persigue.

- *Segundo tiempo: resección ósea (fig. 12)*

Siempre guiados por la fibra óptica introducida en el saco lagrimal, se practica la exéresis de la pared ósea desnudada del surco lagrimal con una fresa protegida, preferiblemente

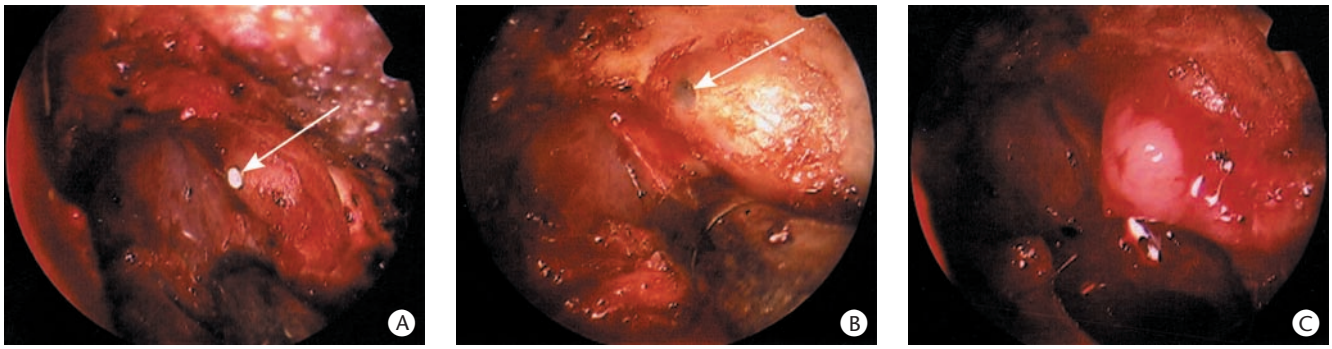

13 *Prominencia de la pared del saco lagrimal por presión de la fibra óptica de transiluminación introducida en el canalículo inferior (A, B) (flecha) y salida de pus y moco del saco lagrimal (C).*

acodada 30°, y provista de un sistema de irrigación-aspiración. La ventana ósea debe ser ancha (1 cm^2 aproximadamente), de forma que exponga totalmente la pared interna del saco lagrimal y la parte superior del conducto lagrimonasal.

Este tiempo comprende casi obligatoriamente la abertura del agger nasi (celdas etmoido-ungueo-orbitarias) así como la exéresis de la parte anterior del hueso plano o lámina papirácea. Blaylock [10] y Whitnall [68] demostraron que las celdas etmoidales anteriores están en contacto con la cavidad ósea del saco lagrimal en más de un 85% de los casos. Por tanto, resulta obligada la abertura de las células del etmoides anterior (agger nasi) para acceder en toda su extensión al saco lagrimal y, sobre todo, a su parte superior [34].

Se debe prestar una atención especial para suprimir cualquier obstáculo óseo, sobre todo cerca de la pared superior de la fosa nasal, a nivel del canalículo de unión. Las esquirlas óseas se extirpan meticulosamente, ya que pueden provocar la aparición de granulomas de la mucosa nasal. Cuando la proyección del saco lagrimal es baja, se debe resecar la parte superior de la apófisis unciforme sin que sea preciso realizar una unciformectomía total. Sin embargo, Fayet y Racy [21] realizan, en un primer tiempo, una unciformectomía de manera sistemática, ya que ésta permite localizar y acceder al saco lagrimal de manera rápida y segura.

- *Tercer tiempo: abertura del saco lagrimal*

Después del fresado del hueso y gracias a la sonda de iluminación, se constata efectivamente que el canalículo de unión desemboca habitualmente muy alto en el saco lagrimal, lo que se debe tener en cuenta al realizar la abertura quirúrgica del mismo. Si en el canalículo inferior se introduce en lugar de la fibra óptica una sonda lagrimal y se empuja hacia la cavidad nasal, hará sobresalir la pared interna del saco lagrimal *(fig. 13)*.

Gracias a esta tensión, se practica una incisión en la parte superior del saco con el bisturí falciforme *(fig. 14)*. Se aspiran las secreciones mucopurulentas que salen en caso de que se trate de un mucocele. Esta abertura debe continuarse hacia la parte baja del saco, hasta la porción adyacente del conducto lagrimonasal, asegurando de este modo el drenaje por declive. Después, siempre guiados por la fibra óptica o la sonda lagrimal, se practica la resección de la pared interna del saco así como de su porción posterior con la pinza de Blakesley y las tijeras curvas de Rouvier. Así se obtiene la nasalización del saco lagrimal cuya pared externa va a convertirse en parte de la pared nasal externa.

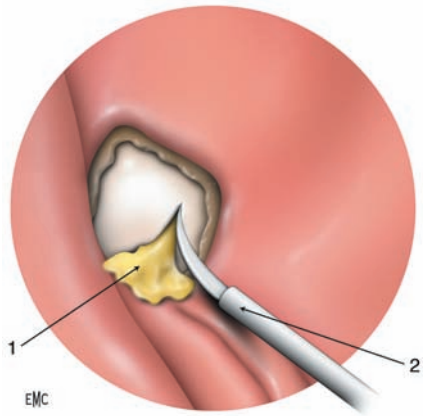

14 *Incisión del saco. 1. Moco y pus; 2.bisturí falciforme.*

- *Colocación del material protésico*

– La colocación de una *sonda bicanalicular* suele ser necesaria, e incluso algunos autores la practican de forma sistemática [4, 14, 27, 43, 45, 49, 63, 67]. Se coloca con más seguridad bajo control endoscópico, ya que así se comprueba la permeabilidad efectiva del conducto de unión y la ausencia de una falsa ruta (los dos extremos deben salir por el mismo orificio). Se prefieren las sondas que presentan un extremo metálico muy flexible, que se coloca en el interior de la silicona, haciendo que el paso de esta sonda sea prácticamente atraumático. La cateterización bicanaliculonasal se realiza pasando la sonda por los canalículos superior e inferior. La intubación se asegura con un triple nudo. La elasticidad de la silicona permite colocar correctamente este nudo justo por debajo de la zona de anastomosis. Esta posición se verifica con el endoscopio. La sutura de la sonda permite evitar su exteriorización al sonarse la nariz o al realizar un frotamiento intempestivo del ojo [20, 65].

– Algunos autores no realizan nunca dicha intubación [55, 66], mientras que otros la utilizan sólo en los casos en los que parece necesaria como reintervención quirúrgica, estenosis canaliculares o anomalía de los meatos lagrimales [17, 20, 33, 34, 65].

– Al final de la intervención, se coloca una *prótesis endonasal* de silicona *(fig. 15)*, que presenta una parte superior cilíndrica y una parte anterior plana. Este molde rediseña la parte superior de la fosa nasal, evitando la formación de sinequias. La forma de la prótesis permite realizar un taponamiento complementario en la parte inferior de la fosa nasal en caso de hemorragia persistente. Se fija al tabique nasal por medio de hilo no reabsorbible y se deja durante 8 o 10 días. Algunos autores [27, 29, 44] no realizan taponamiento

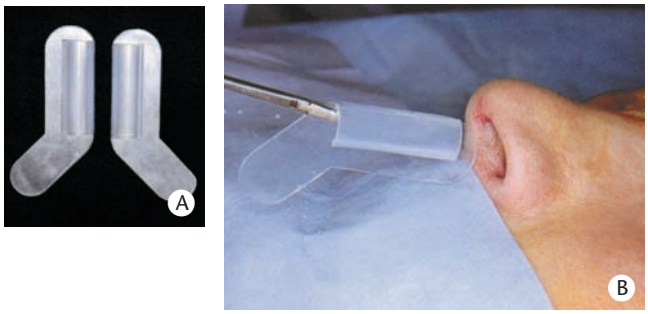

15 *Prótesis endonasal.*
A. Prótesis derecha e izquierda.
B. La prótesis se compone de una parte superior cilíndrica y de una parte anterior plana.

de las fosas nasales salvo en caso de hemorragia intraoperatoria o de intervenciones asociadas a nivel del tabique o de los senos.

Cuidados postoperatorios

Los pacientes son hospitalizados durante 24 horas. Se prescribe un tratamiento antibiótico por vía oral durante una semana hasta la retirada de la prótesis endonasal, así como lavados de las fosas nasales con suero fisiológico y con gotas oleosas durante 15 días. Salvo contraindicación (herpes corneal), se prescribe un colirio con antibióticos y corticoides, de 6 a 8 veces al día, durante 6 días, seguido de lavados oculares si fuera necesario (suero fisiológico o loción ocular).

Es muy importante asegurar el seguimiento postoperatorio durante las primeras semanas [22, 27, 63, 67]. El control endoscópico postoperatorio de la fosa nasal se realiza a los 15 días y a los 2 meses de la intervención. De esta forma se puede asegurar la limpieza regular de la fosa nasal, contribuyendo así a disminuir los riesgos de sinequia y de estenosis de la ventana ósea. Por otro lado, garantiza la vigilancia de la sonda bicanalicular, que se mantiene habitualmente entre 3 y 6 meses.

El oftalmólogo controla la buena tolerancia a nivel ocular, así como la ausencia de infección y de lagrimeo. Si es necesario, se puede practicar un lavado de las vías lagrimales colocando la cánula en el canalículo al lado de la sonda, lo que permite comprobar si existe buena permeabilidad.

■ *Complicaciones y resultados*

Las complicaciones son poco frecuentes. En la literatura [63] se describen las siguientes:

– las *hemorragias* de la mucosa nasal requieren coagulación y taponamiento durante algunos días. Se ha descrito un caso de hemorragia por lesión de la arteria etmoidal anterior;

– las *roturas de la pared orbitaria:* si se produce una lesión de la lámina papirácea durante la intervención se puede producir una hernia de grasa orbitaria. Se la debe cauterizar con delicadeza, con la pinza coagulante y sin tracción, para no alterar ningún músculo oculomotor (sin embargo, no se han publicado alteraciones de la visión binocular). La rotura de la pared orbitaria durante el postoperatorio puede ocasionar equimosis periorbitaria o enfisema subcutáneo (se debe prohibir sonarse la nariz);

– tampoco se ha encontrado ningún caso en el que se haya producido una *brecha meníngea* como consecuencia de cirugía lagrimal;

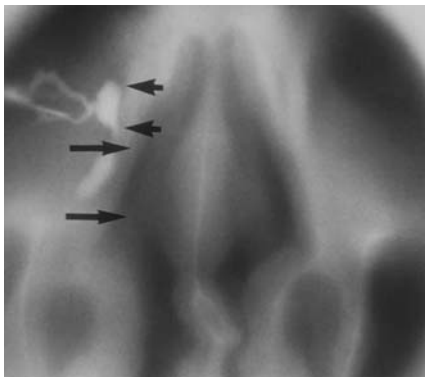

16 *Fracaso de la dacriocistorrinostomía endonasal. La dacriocistografía de control pone de manifiesto un trayecto en bayoneta del líquido de contraste a través de la vía lagrimal.*

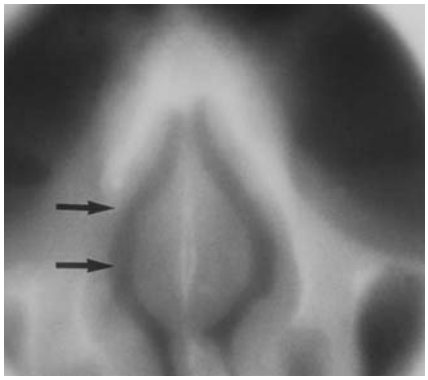

17 *Fracaso de la dacriocistorrinostomía endonasal. La ventana ósea está situada demasiado baja en relación al saco lagrimal.*

– con mayor frecuencia se describen *alteraciones de la cicatrización de la mucosa nasal o lagrimal,* con formación de sinequias, granulomas, colgajos mucosos y costras a nivel de la ventana nasal. Estas cicatrizaciones anómalas son las responsables de un buen número de fracasos funcionales y/o anatómicos. Su frecuencia disminuye si se extirpa de forma rigurosa cualquier esquirla o fragmento mucoso durante la intervención, y se realiza una actuación prudente sobre la mucosa nasal (hay que evitar el exceso de retoques sobre los cornetes o el tabique nasal en el mismo tiempo operatorio). Además, los cuidados postoperatorios locales, como la extracción de costras y la aspiración de secreciones nasales bajo visión endoscópica, contribuyen a la disminución del riesgo de estenosis de la ostomía y de sinequias;

– las *causas de fracaso de la DCR endonasal* son, por un lado, los defectos de cicatrización de la mucosa (que se acaban de enumerar), y, por otro, la osteotomía practicada en mala posición o demasiado pequeña y/o la ausencia de abertura del agger nasi:

– *la osteotomía* que no se realiza a nivel de la parte superior del saco lagrimal se encuentra desplazada con respecto al canalículo de unión y realiza una anastomosis con un trayecto en bayoneta *(fig. 16)*. Esto se produce, sobre todo, cuando el cirujano abre la pared ósea del conducto lagrimal únicamente en su parte inferior, a nivel del conducto lagrimonasal y no del saco lagrimal en sí mismo. La osteotomía resultante se encuentra demasiado baja, tal como demuestra el examen radiológico de control *(fig. 17)*. En otros casos de fracaso, la perforación ósea es insuficiente, con una abertura demasiado pequeña, a la que puede seguir una *nueva osteogénesis*. En efecto, el hueso de la rama ascendente del maxilar superior es especialmente grueso y duro a este nivel, por lo que el tiempo de fresado es relativamente largo y no debe desanimar al cirujano, que debe continuar la intervención hasta el final.

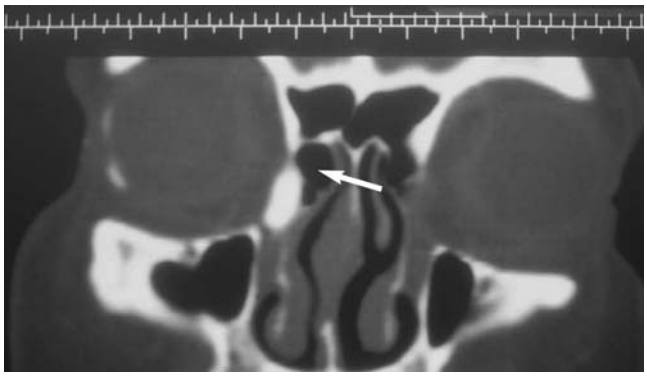

18 *Fracaso de la dacriocistorrinostomía endonasal. La TC muestra una dilatación del saco lagrimal por interposición del agger nasi (flecha) entre las vías lagrimales y la fosa nasal.*

– el hecho de no abrir el *agger nasi*, situado con mucha frecuencia a nivel del saco lagrimal, es otra de las causas de fracaso de la DCR. Su abertura es indispensable para comunicar el canalículo de unión y la fosa nasal. Así, en nuestra serie, la TC de vías lagrimales de control *(fig. 18)* pone de manifiesto la persistencia de una dilatación del saco después de la DCR endonasal, debido a que el agger nasi ha constituido un obstáculo a la evacuación de las lágrimas hacia la fosa nasal.

En un primer estudio con diferentes tipos de taponamiento postoperatorio, se obtuvo un 86% de buenos resultados. El análisis de una segunda serie de pacientes a los que se les colocó una prótesis endonasal reveló un 94% de buenos resultados, con una duración media de 20 meses [34]. Estas cifras son superiores a las encontradas en la literatura en la mayoría de los casos: alrededor del 85% [3, 20, 22, 24, 26, 27, 33, 43, 69, 73].

DCR CON LÁSER

La DCR con láser es una técnica reciente que se viene empleando desde hace unos quince años y que se suele realizar por vía endocanalicular o como complemento de la vía endonasal.

■ *DCR con láser por vía transcanalicular*

La DCR con láser argón por vía endocanalicular fue descrita por primera vez en 1991 por Christenbury [15], al igual que por Levin y Stormogipson con un láser Nd: YAG-KTP [51, 52, 53].

El principio de la DCR transcanalicular con láser es crear una fístula lagrimonasal introduciendo la fibra láser en las vías lagrimales. Así pues se distingue de la clásica DCR por vía externa cutánea o de la realizada por vía endonasal.

Resultados

Durante los primeros años, algunos autores publicaron porcentajes de éxito del orden del 50 al 60% en la primera intervención (Piaton).

Los índices de éxito descendían notablemente en caso de intervenciones con láser por vía endocanalicular realizadas tras el fracaso de DCR intervenidas inicialmente por otras técnicas.

El tipo de láser [54, 71] utilizado no influye en el porcentaje de éxito (láser Néodymium-Yag, Holmium-Yag, Thullium Holmium Chrome-YAG, Erbium-YAG, CO_2, argón, etc.), así como la utilización o no de antimitóticos (5- Fluoruracilo, mitomicina C) durante la intervención [13] (con diversas posibilidades de aplicación, que van desde el taponamiento con algodón a la colocación de material reabsorbible embebido).

Indicaciones

Las indicaciones son también en este caso las estenosis sintomáticas completas o incompletas del conducto lagrimonasal, cualquiera que sea su traducción clínica (lagrimeo claro, dacriocistitis crónica, dacriocistitis aguda rebelde al tratamiento médico), eventualmente asociadas a una estenosis canalicular.

Contraindicaciones

Estas técnicas están contraindicadas cuando se sospecha la existencia de un tumor, un divertículo o un tabicamiento del saco; cuando existen dacriolitos, ya que la evacuación de los cálculos es imposible, y en los mucoceles del saco lagrimal.

Prácticamente no existe ninguna contraindicación de origen nasal, ya que la estrechez de las fosas nasales no impide la intervención por vía endocanalicular; mientras que teóricamente la DCR no sería realizable por vía endonasal.

Técnica quirúrgica

En la mayoría de los casos es posible realizar una cirugía ambulatoria, debido al escaso traumatismo quirúrgico que conlleva.

Generalmente se realiza con anestesia local potenciada y con menos frecuencia se emplea anestesia general (obligatoria con los niños). Se puede utilizar incluso anestesia tópica (tetracaína) en caso de pacientes débiles de edad avanzada.

Como en las otras técnicas, se introduce en la nariz una mecha impregnada de lidocaína con nafazolina hacia la región del cornete medio.

Se procede a la infiltración de la región del canto interno con lidocaína con adrenalina, infiltrando a veces también el nervio infraorbitario.

Después de la instilación de metilcelulosa, se coloca un protector ocular. Los cirujanos y todas las personas presentes en el quirófano deben llevar gafas protectoras, a pesar de que el riesgo de exposición al láser sólo se produciría en caso de rotura accidental de la fibra, ya que la visualización se realiza a través de un monitor de vídeo.

Los puntos lagrimales se dilatan y, después, se busca con una sonda fina el contacto óseo para cada canalículo. Se introduce un trocar por el canalículo superior o inferior, que sirve de guía rígida a la fibra luminosa y a la fibra láser. Este trocar, utilizado por Piaton, aunque no en la técnica de Christenbury, permite evitar los traumatismos del punto lagrimal debidos a la introducción y a la salida repetida de la fibra láser. Además limita los riesgos de quemaduras laterales por el extremo de la fibra.

Una vez colocado el trocar, se introduce la fibra de iluminación (a la cual no recurren algunos autores, no realizando por tanto localización previa) hasta entrar en contacto con el hueso.

Se introduce en la nariz (hasta la zona transiluminada) un endoscopio rígido o un fibroendoscopio ORL, acoplado a una cámara de vídeo, con el fin de determinar el emplazamiento del nuevo orificio que se va a crear. A continuación, se retira la fibra de iluminación y se introduce en su lugar el sistema láser.

Las constantes referidas al número de impactos, la potencia o el uso en modo continuo o discontinuo son diferentes según las características del láser utilizado (láser Nd: YAG, KTP, Holmium YAG, Erbium: YAG).

Brémond-Gignac et al [12] presentan un estudio anatómico con microendoscopio combinado con láser Erbium-YAG en una sonda rígida de 1,1 mm de diámetro, combinando tres sistemas: endoscopia, irrigación y fibra láser.

Cuando existe estenosis canalicular asociada, la fibra láser se introduce hasta el obstáculo canalicular y se realiza un disparo láser de poca intensidad, para permitir la progresión de la fibra en el canalículo hasta entrar en contacto con el hueso.

En manos experimentadas, el láser atraviesa sucesivamente la pared del saco lagrimal, el periostio, el hueso lagrimal y la mucosa nasal en tan sólo unos minutos. Puede ser necesario realizar una aspiración nasal (humo, hemorragia, restos de tejidos, etc.).

Sin embargo, la superficie de osteotomía es siempre muy limitada y se pueden adivinar las consecuencias a largo plazo.

El cornete medio se puede luxar si dificulta la intervención. Cuando esto no es suficiente, se puede vaporizar la cabeza del mismo o resecarla con tijera.

Al final de la intervención, se coloca una sonda bicanaliculonasal. Se ha propuesto un conformador para el orificio, pero su acción y su tolerancia no parecen probadas. Algunos cirujanos no colocan ningún material protésico.

Sin embargo, la revisión de la literatura permite comprobar que la tasa de buenos resultados es tanto más importante en la medida en que se mantiene una intubación durante varias semanas e idealmente 3 meses.

Se instila un colirio antibiótico de 2 a 8 semanas, a veces asociado a un tratamiento antibiótico por vía oral en caso de infección secundaria del saco.

Complicaciones intraoperatorias

Las principales complicaciones intraoperatorias son: la quemadura de las vías lagrimales (debida a una pérdida lateral de energía en el extremo de la fibra) y la salida de grasa orbitaria hacia las fosas nasales (que se puede vaporizar con la fibra láser introducida por la nariz).

Complicaciones postoperatorias

Las complicaciones postoperatorias son:

– las estenosis canaliculares secundarias, igual que en el resto de las técnicas de DCR;

– las complicaciones infecciosas o inflamatorias poco frecuentes;

– las complicaciones debidas a la intubación, esencialmente la exteriorización o la pérdida de la sonda y, con menor frecuencia, el desgarro del canalículo lagrimal;

– el *sump syndrome* de los anglosajones, o persistencia de un mucocele en vías lagrimales que son permeables al lavado; debido a la persistencia de un saco lagrimal, cuya mayor parte se encuentra por debajo del orificio creado, y no drena en las fosas nasales;

– *el cierre del ostium,* que es la principal causa de fracaso de la técnica. En este caso el lagrimeo reaparece entre el 2.º y el 4.º mes, aunque a veces lo hace antes (incluso inmediatamente) y en otras ocasiones más tarde, hasta más de 1 año después de la intervención. Las sinequias nasales, provocadas por la unión postoperatoria de la mucosa nasal, pueden englobar el ostium, el tabique y el cornete medio.

Por el momento, el índice de buenos resultados es en todos los casos muy inferior al obtenido con DCR externa transcutánea o por DCR endonasal. Se ha observado que existe más probabilidad de obtener un resultado satisfactorio cuando la osteotomía se centra sobre el canalículo de unión y es lo suficientemente ancha como para que la pared del saco se convierta en una parte de la pared externa de la fosa nasal. Cualquiera que sea el tipo de láser, ninguno ha demostrado ser eficaz sobre el hueso grueso y muy denso de la cresta lagrimal anterior, cuya ablación es primordial para obtener un orificio que no realice un trayecto en bayoneta. Además, la aplicación del láser por el canalículo no permite el movimiento necesario como para obtener un orificio lo suficientemente grande. Por este motivo, algunos autores utilizan este método sobre todo para las reintervenciones en caso de fracaso de las DCR realizadas anteriormente de forma convencional [70]. Por último, la mayoría de los autores recomiendan la colocación de una sonda bicanaliculonasal al final de la intervención y cabría preguntarse si la eficacia de la intervención se debe sólo a su simple colocación [2].

En resumen, el aparente interés de la DCR transcanalicular con láser reside en su simplicidad, su carácter poco traumático y la ausencia de cicatriz cutánea. En un principio pareció muy convincente para la cirugía ambulatoria en pacientes frágiles, etc. Sin embargo, en la práctica, la mayoría de los cirujanos han quedado decepcionados y muchos han abandonado el método, al menos hasta que progrese la tecnología.

■ *DCR endonasal con láser*

Presenta las mismas indicaciones, contraindicaciones e interés que la DCR endonasal clásica [9, 36, 42, 46, 48, 56].

Las complicaciones y los límites de la DCR endonasal, realizada con o sin láser, son superponibles salvo por algunas complicaciones o límites específicos del empleo del láser. Cualquiera que sea el tipo de láser utilizado KTP, Holmium: YAG etc., se pueden citar:

– el riesgo de quemadura;

– se produce una fibrosis más importante de los tejidos con respecto a la utilización de la fresa convencional, que se constata en las reintervenciones;

– las cicatrices nasales retráctiles y sinequias pueden verse favorecidas por el uso del láser, especialmente la formación de un tejido cicatrizal a nivel del ostium, provocando el fracaso de la DCR.

Las principales ventajas del uso del láser en la DCR endonasal son:

– en caso de reintervenciones quirúrgicas ante fracasos de DCR anteriores, fuera cual fuera el tipo de DCR inicial, permite la posibilidad de abrir con facilidad, rápidamente y sin hemorragia un ostium ocluido, de seccionar eventuales bridas o de suprimir sinequias (habiendo ya sido realizada la trepanación ósea);

– en caso de salida de grasa orbitaria a las fosas nasales, su fácil vaporización.

Los diferentes tiempos operatorios son similares a los de la DCR endonasal clásica, sustituyéndose la perforación ósea por la vaporización del hueso lagrimal con el láser. Sin embargo, los límites son claramente los mismos; el pilar óseo interno de la órbita es demasiado duro y demasiado grueso como para ser perforado por los láseres actualmente disponibles en el mercado biomédico.

■ *DCR con láser combinada: transcanalicular + endonasal*

El interés de esta técnica combinada, que raramente se utiliza, reside en poder localizar por vía endocanalicular el

origen del obstáculo de la vía lagrimal (estenosis canalicular, estenosis del conducto lagrimonasal, etc.) y tratarlo, al menos parcialmente, a través de esta vía de acceso. Se completa entonces la osteotomía con láser por vía endonasal.

Esta técnica combinaría, por tanto, las ventajas de ambas técnicas, endonasal clásica y endocanalicular, pero también comparte algunos de los inconvenientes. Por el momento, este doble acceso no se emplea demasiado.

■ *Endoprótesis (en el conducto lagrimonasal)*

Las técnicas quirúrgicas que utilizan endoprótesis están mucho menos extendidas que las anteriormente descritas.

Al igual que en las DCR por vía endocanalicular, su ventaja principal es el escaso traumatismo operatorio, lo que permite realizar intervenciones ambulatorias bajo anestesia local.

La mayoría de los autores coinciden en otorgarle una tasa de éxito limitada (50%) y proponen estas técnicas solamente de forma inicial, antes de plantear un tratamiento quirúrgico propiamente dicho.

Técnica de la endoprótesis

Es una técnica poco invasiva que utiliza en la mayoría de los casos endoprótesis de poliuretano. Sus indicaciones son el tratamiento inicial de las estenosis del saco lagrimal o del saco lagrimonasal, preferentemente parciales.

Por lo general, la endoprótesis se introduce en el conducto por vía anterógrada bajo control radiológico, aunque algunos autores con experiencia [37, 38] proponen introducirla sin control.

Lee [38] presenta 53 casos sin control radiológico, en los cuales colocó las endoprótesis de poliuretano introduciéndolas por el punto lagrimal superior o inferior, llegando hasta el meato inferior de la fosa nasal. Obtuvo una tasa de éxito del 93% con un seguimiento medio de 22 meses, relacionándose los fracasos con la obstrucción de la endoprótesis o con la estenosis del conducto de unión por una recidiva infecciosa.

Song et al. [59, 60, 61, 62] cateterizaron 283 vías lagrimales por obstrucción del saco lagrimal o del conducto lagrimonasal, colocando endoprótesis de poliuretano. La colocación de la endoprótesis por vía anterógrada fue muy minuciosa y se practicó bajo control radiológico. En el 95% de los casos, la técnica se realizó fácilmente, con una resolución completa de la epífora a los 7 días en el 87% de ellos; aunque se describe la recidiva de la epífora al cabo del año en un tercio de los casos. También proponen la colocación de endoprótesis en caso de estenosis canalicular del conducto de unión, habiendo obtenido buenos resultados a corto plazo en 30 ojos.

Asimismo, Lee, Song et al. [37] presentaron una serie de 571 pacientes a los que colocaron endoprótesis bajo control radiológico por epífora producida por estenosis de la vía lagrimal baja. En la cuarta parte de los casos (142/571) se tuvo que retirar la endoprótesis después de 7 meses (como media) debido a la recidiva del lagrimeo, que en el 35% de los casos estaba producida por la obstrucción de la endoprótesis debida a secreciones mucoides, y en el 65% de los casos por un tejido de granulación cicatrizal. Tras retirar el material y lavar las vías lagrimales con suero fisiológico, el 51% de los pacientes notó una mejoría del lagrimeo a los 7 días, aunque a los 22 meses dicha mejoría tan sólo se mantenía en el 33%.

Otros estudios realizados sobre series muy pequeñas, no permiten extraer conclusiones estadísticamente significativas. Algunos autores cateterizan el conducto lagrimonasal por vía retrógrada, utilizando endoprótesis de polietileno. Song [57, 58] utilizó sistemas híbridos entre la endoprótesis y el balón (endoprótesis metálica expansible), que se colocaban fácilmente, sin riesgo y con una excelente tasa de éxito inmediato. Todo esto le permitió plantear esta técnica como alternativa a la cirugía para el tratamiento del lagrimeo crónico (siete ojos con endoprótesis de 4 mm que presentaron 10 mm después de la expansión). Posteriormente, parece que este autor abandonó su técnica.

Por el momento, esta técnica, en un principio seductora al ser casi puramente instrumental, simple, rápida y ambulatoria, no consigue a largo plazo resultados tan satisfactorios como la DCR endonasal o externa.

Técnica con balón

Esta técnica se inspira en las angioplastias transluminales. Las técnicas con balón adaptadas a las afecciones lagrimales también se pueden realizar por vía anterógrada o retrógrada.

El éxito de la dilatación con balón, a corto plazo, varía, según los autores, del 20 al 90%, aunque, a largo plazo, la tasa de éxito parece ser mucho más baja.

Resulta difícil establecer prioridades entre esta técnica de dilatación con balón y la simple intubación bicanaliculonasal, ya que según los autores, la tasa de buenos resultados de esta última varía entre el 60 y el 70% de los casos.

Desde 1989, Becker [5, 6, 7] intentó la dilatación de la vía lagrimal basándose en cuatro pacientes que presentaban un fracaso de la DCR clásica. Observó tres respuestas favorables a corto plazo, con éxito de una segunda dilatación en el cuarto paciente.

En 1991, se aplicó esta técnica de dilatación con balón a cinco niños mayores de 6 años que presentaban un fracaso del cateterismo o de la colocación de la sonda de silicona, obteniéndose la desaparición del lagrimeo en cuatro casos.

En 1996, se publica un estudio sobre 61 vías lagrimales de niños mayores de 1 año después del fracaso de la cateterización o de la intubación simple con sonda de silicona, que consigue un 95% de buenos resultados. De esta forma se preconiza la dilatación inicial del conducto lagrimonasal con balón en los niños de más de 1 año o en los casos de fracaso anterior de la cateterización o de la colocación de sonda de silicona.

Ko [35] presenta un estudio de dilatación por vía anterógrada de 195 estenosis del conducto de unión con un balón de 3 mm de diámetro, bajo control radioscópico. Inicialmente se obtiene entre el 90 y el 94% de buenos resultados, en función del carácter parcial o completo de la estenosis, aunque la tasa de éxito desciende al 51% a los 6 meses, al 43% al año y al 40% a los 2 años.

Yazici [72] utiliza la misma técnica pero por vía retrógrada. Después de introducir la sonda guía por el punto lagrimal hasta la fosa nasal, introduce un balón por vía retrógrada y dilata la zona obstruida (balón de 3 mm). En las estenosis completas obtiene un 25% de buenos resultados a los 14 meses (de tiempo medio), y un 50% en las obstrucciones parciales.

Steinkögler [64] utiliza la vía retrógrada para introducir su balón, tras haber cateterizado la vía lagrimal desde la fosa nasal bajo control radiológico. En 57 ojos, obtiene el 51% de buenos resultados en caso de estenosis completas del conducto lagrimonasal y el 71% en las estenosis parciales. Sin embargo, estas tasas descienden respectivamente al 25 y al 20% a los 2 años, al igual que en los estudios de Song.

Por tanto la dilatación con balón también es en principio una técnica simple, pero limitada por su alta tasa de recidivas a medio y a largo plazo.

Perry [50] realiza una dilatación con balón por vía anterógrada en 15 vías lagrimales de adultos que presentaban una estenosis parcial del conducto lagrimonasal sin signos de infección. Tras la dilatación con balón se mantuvo colocada durante 2 meses una sonda de silicona. Se obtuvo un 73% de buenos resultados subjetivos a los 2 meses y un 60% a los 6 meses. Esta asociación entre dilatación por balón y sonda de silicona se puede indicar para el tratamiento inicial de las estenosis parciales del conducto lagrimonasal del adulto.

Berkefeld et al. [8] proponen limitar las indicaciones, eliminando las dacriocistitis agudas, las litiasis y las lesiones postraumáticas. En un estudio sobre 85 estenosis aisladas, completas o parciales del conducto lagrimonasal, obtuvieron un 92% de buenos resultados en 1 año, en ausencia de los factores negativos anteriormente citados. El éxito descendía al 54% en los casos desfavorables (estenosis a varios niveles, antecedentes traumáticos, etc.), por lo que proponen reservar esta técnica para casos seleccionados.

Janssen et al. [30, 31, 32] aportan resultados similares.

De esta manera, se puede proponer inicialmente la dilatación con balón en las estenosis parciales o completas del conducto lagrimonasal por vía anterógrada o retrógrada, ya que se trata de una técnica simple, sin complicación y que puede realizarse bajo anestesia local de forma ambulatoria. Sin embargo, hay que informar al paciente del elevado riesgo de recidiva, sobre todo en el caso de estenosis completa, de estenosis a varios niveles o de antecedentes infecciosos o traumáticos.

Cirugía endoscópica en el conducto

Suscita mucho interés y debe su desarrollo a la introducción en el mercado de endoscopios de reducido diámetro que pueden atravesar los canalículos lagrimales y penetrar en el saco y en el conducto lagrimonasal, acompañados de instrumentos láser o mecánicos adaptados. Los trabajos de JM Pifaretti en Suiza y de la escuela alemana [47] han demostrado sus interesantes posibilidades. Por el momento, la calidad de la imagen no es del todo satisfactoria y queda por demostrar, mediante una serie de casos correctamente analizados, que presente ventajas frente a la simple intubación en las estenosis puras. Además su eficacia es más improbable aún en caso de dilatación del saco lagrimal o infección. Por otro lado, la legislación sobre descontaminación y desinfección del instrumental médico que establece las precauciones ante los riesgos de transmisión de la enfermedad de Creutzfeldt-Jakob y las reglas relativas a la esterilización de los dispositivos médicos en los centros sanitarios hace que el empleo de estos miniendoscopios tan seductores sea complicado y costoso. Sin embargo, el interés de este método se verá relanzado y difundido por la mejora de la imagen transmitida así como por la introducción en el mercado de medios de esterilización acordes con la reglamentación y/o nuevos miniendoscopios resistentes al calor, o incluso de material desechable si disminuye su precio.

Conclusión

A pesar del desarrollo de las nuevas técnicas que pretenden restablecer la permeabilidad del conducto lagrimonasal y/o del canalículo común, la técnica de referencia sigue siendo la DCR, cuya tasa de éxitos no ha podido ser igualada por el momento y que cada vez se practica más por vía endonasal.

Cualquier referencia a este artículo debe incluir la mención del artículo original: Klap P, Bernard JA, Cohen M, Ameline V, Schapiro D et Heran F. Dacryocystorhinostomie endoscopique. Encycl Méd Chir (Elsevier SAS, Paris, tous droits réservés), Techniques chirurgicales - Tête et cou, 46-185, 2003, 16 p

Bibliografía

[1] Adenis JP, Robert PY, Bertin P, Rivas M. La dacryocystorhinostomie endonasale. À propos d'une série de 26 cas. *Ophtalmologie* 1998 ; 12 : 29-31

[2] Adenis JP, Robert PY, Dourlhes N, Mayeras A. Dacryocystorhinostomie au laser par voie trans-canaliculaire : rôle de l'intubation par tube de silastic et facteurs pronostiques. *Ophtalmologie* 1996 ; 10 : 255-259

[3] Allen K, Berlin AJ. Dacryocystorhinostomy failure: association with nasolacrimal silicone intubation. *Ophthalmic Surg* 1989 ; 20 : 486-489

[4] Becker BB. Dacryocystorhinostomy without flaps. *Ophthalmic Surg* 1988 ; 19 : 419-427

[5] Becker BB, Berry FD. Balloon catheter dilatation in lacrimal surgery. *Ophthalmic Surg* 1989 ; 20 : 193-198

[6] Becker BB, Berry FD. Balloon catheter dilatation in pediatric patients. *Ophthalmic Surg* 1991; 22 : 750-752

[7] Becker BB, Berry FD, Koller H. Balloon catheter dilatation for treatment of congenital nasolacrimal duct obstruction. *Am J Ophthalmol* 1996 ; 121 : 304-309

[8] Berkefeld J, Kirchner J, Muller HM, Fries U, Kollath J. Balloon dacryocystoplasty: indications and contraindications. *Radiology* 1997 ; 205 : 785-790

[9] Berlin AJ. Success rate of endoscopic laser-assisted dacryocystorhinostomy. *Ophthalmology* 2000 ; 107 : 4-5

[10] Blaylock WK, Moore CA, Linberg JV. Anterior ethmoid anatomy facilitates dacryocystorhinostomy. *Arch Ophthalmol* 1990 ; 108 : 1774-1777

[11] Boush G, Lemke B, Dortzbach R. Results of endonasal laser-assisted dacryocystorhinostomy. *Ophthalmology* 1994 ; 101 : 955-959

[12] Bremond-Gignac D, Febbraro JL, Deplus S, Leon J, Leon C, Aron-Rosa D et al. Micro-endoscopie des voies lacrymales combinée au laser YAG Erbium : étude anatomique. Nouvelles méthodes d'imagerie. *J Fr Ophtalmol* 1999 ; 22 : 749-752

[13] Camara JG, Bengzon AU, Henson RD. The safety and efficacy of mitomycin C in endonasal endoscopic laser-assisted dacryocystorhinostomy. *Ophthal Plast Reconstr Surg* 2000 ; 16 : 114-118

[14] Chevallier E, Girard B, Bodard-Rickelnian E. Dacryocystorhinostomie par voie endonasale endoscopique; technique chirurgicale et résultats à propos d'une série de 24 cas. *Rev Soc Fr ORL* 1997 ; 44 : 37-45

[15] Christenbury JD. Translacrimal laser dacryocystorhinostomy. *Arch Ophthalmol* 1992 ; 110 : 170-171

[16] Dzhambazov KB. Endonasal microscopic dacryocystorhinostomy: results and advantages. *Folia Med* 2000 ; 42 : 51-56

[17] el-Khoury J, Rouvier P. Endonasal dacryocystorhinostomy (95 cases). *Acta Otorhinolaryngol Belg* 1992 ; 46 : 401-404

[18] Eloy P, Hoebeke M, Bertrand B. Microsurgical approach to the lacrimal ducts. Technical aspects, indications, reasons for failure. *Acta Otorhinolaryngol Belg* 1991 ; 45 : 415-419

[19] Eloy P, Watelet JB, Claramunt R, Martinez M, Bertrand B, Hoebeke M. Internal approach to dacryocystorhinostomy. General considerations and preliminary results. *Bull Soc Belge Ophtalmol* 1994 ; 252 : 31-34

[20] Fayet B, Bernard JA, Cretegny A. Surveillance d'une sonde bicanaliculo-nasale. *Ophtalmologie* 1989 ; 3 : 4-7

[21] Fayet B, Racy E. L'unciformectomie est-elle la clef de la dacryocystorhinostomie par voie endonasale ? *J Fr Ophtalmol* 2000 ; 23 : 433-436

[22] Fayet B, Racy E, Halhal M, Bernard JA, Renard G. Forage osseux protégé lors des dacryocystorhinostomies par voie endonasale. *J Fr Ophtalmol* 2000 ; 23 : 321-326

[23] Francis IC, Kappagoda MB, Cole IE, Bank L, Dunn GD. Computed tomography of the lacrimal drainage system; retrospective study of 107 cases of dacryostenosis. *Curr Opin Ophthalmol* 1996 ; 7 : 43-47

[24] Gaven-Rognon I, Gaven M, Guilbot-Chauvin C. Comparaison des techniques de dacryocystorhinostomie par voie endonasale et par voie externe. *Ophtalmologie* 1997 ; 11 : 67-70

[25] Glatt HT, Chan AC, Barret L. Evaluation of dacryocystorhinostomy failure with computed tomography and computed tomographic dacryocystography. *Am J Ophthalmol* 1991 ; 112 : 431-436

[26] Godinaud P, Randriamora T, DeRotalier P. Endonasal dacryocystorhinostomy. *Med Trop* 1997 ; 57 : 181-185

[27] Hartikainen J, Antila J, Varpula M, Puukka P, Seppa H, Grenman R. Prospective randomized comparison of endonasal endoscopic dacryocystorhinostomy and external dacryocystorhinostomy. *Laryngoscope* 1998 ; 108 : 1861-1866

[28] Hoffmann KT, Hosten N, Anders N, Strosczynski C, Liegig T, Hartmann C et al. High-resolution conjunctival contrast-enhanced MRI dacryocystography. *Neuroradiology* 1999 ; 41 : 208-213

[29] Hurwirtz J. Endonasal dacryocystorhinostomy. Philadelphia : Lippincott-Raven, 1996

[30] Janssen AG, Mansour K, Bos JJ. Obstructed nasolacrimal duct system in epiphora: long-term results of dacryocystoplasty by means of balloon dilatation. *Radiology* 1997 ; 205 : 791-796

[31] Janssen AG, Mansour K, Bos JJ, Manoliu RA, Castelijns JA. Abcess of the lacrimal sac due to chronic or subacute dacryocystitis: treatment with temporary stent placement in the nasolacrimal duct. *Radiology* 2000 ; 215 : 300-304

[32] Janssen AG, Mansour K, Krabe GJ, van der Veen S, Helder AH. Dacryocystoplasty: treatment of epiphora by means of balloon dilatation of the obstructed nasolacrimal duct system. *Radiology* 1994 ; 193 : 453-456

[33] Jokinen K, Karja J. Endonasal dacryocystorhinostomy. *Arch Otolaryngol* 1974 ; 100 : 41-44

[34] Klap P, Bernard JA. La dacryocystorhinostomie. Les monographies de CCA groupe, 2001

[35] Ko GY, Lee DH, Ahn HS, Yoon HK, Sung KB, Song HY. Balloon catheter dilatation in common canalicular obstruction of the lacrimal system: safety and long-term effectiveness. *Radiology* 2000 ; 214 : 781-786

[36] Kong YT, Kim TI, Kong BW. A report of 131 cases of endoscopic laser lacrimal surgery. *Ophthalmology* 1994 ; 101 : 1793-1800

[37] Lee JM, Song HY, Han YM, Chung GH, Sohn MH, Kim CS et al. Balloon dacryocystoplasty: results in the treatment of complete and partial obstructions of the nasolacrimal system. *Radiology* 1994 ; 192 : 503-508

[38] Lee JS, Jung G, Oum BS, Lee SH, Roh HJ. Clinical efficacy of the polyurethane stent without fluoroscopic guidance in the treatment of nasolacrimal duct obstruction. *Ophthalmology* 2000 ; 107 : 1666-1670

[39] Levy D. La dacryocystorhinostomie par voie endonasale. [thèse], Université Paris-7, Faculté de médecine Xavier Bichat, 2001

[40] Manfre L, De Maria M, Todaro E, Mangiamelli A, Ponte F, Lagalla R. MRI dacryocystography: comparison with dacryocystography and CT dacryocystography. *AJNR Am J Neuroradiol* 2000 ; 21 : 1145-1150

[41] Mannor GE, Millman AL. The prognostic value of preoperative dacryocystography in endoscopic intranasal dacryocystorhinostomy. *Am J Ophthalmol* 1992 ; 113 : 134-137

[42] Massaro BM, Gonnering RS, Harris GJ. Endonasal laser dacryocystorhinostomy. A new approach to nasolacrimal duct obstruction. *Arch Ophthalmol* 1990 ; 108 : 1172-1176

[43] Menerath JM, Guichard C, Kydavongs P. Dacryocystorhinostomie endonasale sous guidage endoscopique. Notre expérience. *J Fr Ophtalmol* 1999 ; 22 : 41-45

[44] Metson R. The endoscopic approach for revision dacryocystorhinostomy. *Laryngoscope* 1990 ; 100 : 1344-1347

[45] Metson R. Endoscopic surgery for lacrymal obstruction. *Otolaryngol Head Neck Surg* 1991 ; 104 : 473-479

[46] Metson R, Woog JJ, Puliafito CA. Endoscopic laser dacryocystorhinostomy. *Laryngoscope* 1994 ; 104 : 269-274

[47] Meyer-Rusenberg HW, Emmerich KH, Luchtenberg M, Steinhauer J. Endoscopic laser dacryoplasty. Methodology and outcome after 3 months. *Ophtalmologe* 1999 ; 96 : 332-334

[48] Mickelson SA, Kim DK, Stein IM. Endoscopic laser-assisted dacryocystorhinostomy. *Am J Otolaryngol* 1997 ; 18 : 107-111

[49] Neri P. Dacryocystorhinostomie endonasale par voie endoscopique. Notre expérience. *Ophtalmologie* 1997 ; 11 : 63-66

[50] Perry JD, Maus M, Nowinski TS, Penne RB. Balloon catheter dilatation for treatment of adults with partial nasolacrimal duct obstruction: a preliminary report. *Am J Ophthalmol* 1998 ; 126 : 811-816

[51] Piaton JM, Keller P, Limon S, Quenot S. Dacryocystorhinostomie transcanaliculaire de première intention au laser néodymium : Yag et Holmium : Yag. Étude sur 317 procédures. *J Fr Ophtalmol* 2001 ; 24 : 253-264

[52] Piaton JM, Keller P, Limon S, Quenot S. Reprises des échecs des dacryocystorhinostomies par la technique transcanaliculaire. Étude sur 118 procédures. *J Fr Ophtalmol* 2001 ; 24 : 265-273

[53] Piaton JM, Limon S, Ounnas N, Keller P. Endodacryocystorhinostomie transcanaliculaire au laser Neodymium : Yag. *J Fr Ophtalmol* 1994 ; 17 : 555-567

[54] Rosen N, Barak A, Rosner M. Transcanalicular laser-assisted dacryocystorhinostomy. *Ophthalmic Surg Lasers* 1997 ; 28 : 723-672

[55] Rouvier P, Vaille G, Garcia C, Teppa H, Freche C, Lerault P. Dacryocystorhinostomy using the endonasal approach. *Ann Otolaryngol Chir Cervicofac* 1981 ; 98 : 49-53

[56] Sadiq SA, Ohrlich S, Jones NS, Downes RN. Endonasal laser dacryocystorhinostomy - medium-term results. *Br J Ophthalmol* 1997 ; 81 : 1089-1092

[57] Song HY, Ahn HS, Park CK, Kwon SH, Kim CS, Choi KC. Complete obstruction of the nasolacrimal system. Part I. Treatment with balloon dilatation. *Radiology* 1993 ; 186 : 367-371

[58] Song HY, Ahn HS, Park CK, Kwon SH, Kim CS, Choi KC. Complete obstruction of the nasolacrimal system. Part II. Treatment with expandable metallic stents. *Radiology* 1993 ; 186 : 372-376

[59] Song HY, Jin YH, Kim JH, Huh SJ, Kim TH, Sung KB. Non surgical placement of a nasolacrimal polyurethane stent. *Radiology* 1995 ; 194 : 233-237

[60] Song HY, Jin YH, Kim JH, Suh SW, Yoon HK, Kang SG et al. Non-surgical placement of a nasolacrimal polyurethane stent: long-term effectiveness. *Radiology* 1996 ; 200 : 759-763

[61] Song HY, Lee CO, Park S, Suh SW, Yoon HK, Kang SG et al. Lacrimal canaliculus obstruction: nonsurgical treatment with a newly designed polyurethane stent. *Radiology* 1996 ; 199 : 280-282

[62] Song HY, Lee DH, Ahn H, Kim JH, Kang SG, Yoon HK et al. Lacrimal system obstruction treated with lacrimal polyurethane stents: outcome of removal of occluded stents. *Radiology* 1998 ; 208 : 689-694

[63] Sprekelsen MB, Barberan MT. Endoscopic dacryocystorhinostomy: surgical technique and results. *Laryngoscope* 1996 ; 106 : 187-189

[64] Steinkogler FJ, Huber E, Kuchar A, Karnel F. Retrograde dilatation of postsaccal lacrimal stenosis. *Ann Otol Rhinol Laryngol* 1994 ; 103 : 110-114

[65] Tarbet K, Custer P. External dacryocystorhinostomy. Surgical success, patient satisfaction and economic cost. *Ophthalmology* 1995 ; 102 : 1065-1070

[66] Von Buren M, Forrer A, Fiebach A. Endonasal dacryocystorhinostomy with transillumination of the lacrimal sac; implementation and results. *Klin Monatsbl Augenheilkd* 1994 ; 240 : 394-397

[67] Weindenbecher M, Hosemann W, Buhr W. Endoscopic endonasal dacryocystorhinostomy: results in 56 patients. *Ann Otol Rhinol Laryngol* 1994 ; 103 : 363-367

[68] Whitnall SE. The relations of the lacrimal fossa to the ethmoid cells. *Ophthalmic Rev* 1911 ; 30 : 321-325

[69] Whittet HB, Shun-Shin GA, Awdry P. Functional endoscopic transnasal dacryocystorhinostomy. *Eye* 1993 ; 7 : 545-549

[70] Woo KI, Moon SH, Kim YD. Transcanalicular laser-assisted revision of failed dacryocystorhinostomy. *Ophthalmic Surg Lasers* 1998 ; 29 : 451-455

[71] Woog JJ, Metson R, Puliafito CA. Holmium:YAG endonasal laser dacryocystorhinostomy. *Am J Ophthalmol* 1993 ; 116 : 1-10

[72] Yazici Z, Yazici B, Parlak M, Erturk H, Savci G. Treatment of obstructive epiphora in adults by balloon dacryocystoplasty. *Br J Ophthalmol* 1999 ; 83 : 692-696

[73] Yung MW, Hardman-Lea S. Endoscopic inferior dacryocystorhinostomy. *Clin Otolaryngol* 1998 ; 23 : 152-157